

УДК 636.22/.28.033:[636.087.24+636.087.7

## МОРФОЛОГИЧЕСКИЕ ПОКАЗАТЕЛИ ВНУТРЕННИХ ОРГАНОВ У БЫЧКОВ, ОТКАРМЛИВАЕМЫХ НА БАРДЕ ПРИ ИСПОЛЬЗОВАНИИ БИОСТИМУЛИНА

И. Ф. ДРАГАНОВ, В. Ф. ВРАКИН, Ю. Е. РАЗМАХНИН,  
А. А. ЕФИМОВА, М. В. СИДОРОВА

(Кафедра анатомии, гистологии и эмбриологии с.-х. животных)

Представлены результаты морфофункциональных исследований щитовидной и поджелудочной желез, печени, почек и длиннейшей мышцы спины у бычков, откармливаемых на барде с использованием биостимулина. Показано, что имплантация молодняку крупного рогатого скота биостимулина не оказывает отрицательного влияния на структуру внутренних органов. Однако изменение абсолютной и относительной массы последних и морфометрические показатели свидетельствуют об изменении их функции по сравнению с контролем, что, видимо, обеспечивает оптимальное течение обменных процессов в организме животных, способствующих увеличению их живой массы.

Значительным резервом повышения мясной продуктивности сельскохозяйственных животных и эффективности использования кормов является применение гормональных препаратов и их синтетических аналогов [12—14]. Наиболее широко распространены гормональные препараты эстрогенного и андрогенного действия, в меньшей степени — тиреоидные, антитиреоидные, гипогликемические, гипофизарные и т. д. На рост скелета сельскохозяйственных животных большое влияние оказывают соматотропный гормон, глюкокортикоиды, половые стероиды и ряд пептидов [1—3].

Важное место в регуляции роста животных, синтезе белка, углеводном и жировом обмена занимают гормоны поджелудочной железы — инсулин и глюкагон [2, 4, 5].

В настоящее время сотрудниками лаборатории инсулина ВНИИ технологии кровезаменителей и гормо-

нальных препаратов и отдела введения НТД ВНИИТЭИагропрома разработана технология получения из поджелудочной железы животных после частичного экстрагирования из нее инсулина комплексного препарата — биостимулина. Препарат содержит в среднем 70 % биологически активных веществ: инсулина — 3,3 %, промежуточных форм инсулина — 8,6, проинсулина — 24,3, глюкагона — 23,4, неидентифицированных белков и липептидов — 10,4, протамин-цинк-сульфата, солей натрия, цинка и магния — 30 % [9, 10]. Соотношение инсулина и глюкагона составляет 1:7,1.

Глюкагон представляет собой гормон  $\alpha$ -клеток поджелудочной железы. Данный гормон влияет на углеводный и липидный обмены в периферических тканях, кроме того, он оказывает прямое стимулирующее действие на  $\beta$ -клетки подже-

лудочной железы, вырабатывающие инсулин. Последний вызывает гипогликемию, а глюкогон — гипергликемию, при этом увеличивается секреция инсулина [4, 7, 8].

Биостимулин может весьма перспективно использоваться при откорме молодняка крупного рогатого скота и свиней, что обусловлено повышенным содержанием в нем глюкогона, активизирующего синтез естественного инсулина у животных [7, 11].

Таким образом, гормоны поджелудочной железы в организме животных оказывают сложное и разностороннее действие. В связи с этим представляет интерес изучение их влияния на морфофункциональное состояние внутренних органов. Нами исследовались морфофункциональные показатели поджелудочной и щитовидной желез, надпочечников, печени, почек и длиннейшей мышцы спины у бычков, откармливаемых на барде с использованием биостимулина.

### Методика

Для опыта, проводившегося в 1989 г. в колхозе им. XX партсъезда Городокского района Львовской области, было сформировано 2 группы бычков черно-пестрой породы (15 гол. в каждой), аналогов по возрасту (12 мес) и живой массе (310 кг). Животные находились на привязи. Их рацион, состоящий из зерновой барды, концентратов, кукурузного силоса, соломы озимой пшеницы, мелассы, соли, мела, диаммонийфосфата, был сбалансирован на основании детализированных норм ВИЖ (21 показатель) в расчете на получение 850—900 г среднесуточного прироста живой массы. Содержание кормовых единиц составляло 7,5, переваримого протеина — 965 г, кальция — 81, фосфора — 56 г, каротина — 177 мг. Животные I груп-

пы служили контролем. Бычкам II группы однократно имплантировали 160 мг (на 1 гол.) биостимулина в виде цилиндрических таблеток длиной 15—16 мм и диаметром 3,0—3,5 мм под кожу уха. Состав таблеток: биологически активный комплекс — 95 %, стеариновая кислота (наполнитель) — 5 %. Откорм длился 135 дней, к концу откорма средняя живая масса бычков I группы достигала 426 кг, II — 441 кг, среднесуточный прирост в течение опыта составлял соответственно 860 и 966 г.

В конце эксперимента было убито по 3 бычка из каждой группы в возрасте 16,5 мес, у которых для гистологических исследований брали поджелудочную и щитовидную железы, надпочечники, печень, почки и длиннейшую мышцу спины. Органы взвешивали, фиксировали в 10 % нейтральном формалине, гистологические срезы окрашивали гематоксилин-эозином. Определяли тинкториальные свойства, выраженность грануляции и вакуолизации цитоплазмы, а также морфометрические показатели. На гистологических препаратах щитовидной железы измеряли внутренний диаметр фолликулов (100 фолликулов каждого образца), высоту фолликулярного эпителия, рассчитывали индекс Брауна. В зонах коркового и мозгового вещества надпочечников, в печени и во внешнесекреторной части поджелудочной железы определяли диаметр ядер и клеток, их площадь и объем, ядерно-плазменное отношение (ЯПО); в поджелудочной железе — количество и площадь островков в 10 полях зрения каждого образца, процентное соотношение площадей, занимаемых внешне- и внутрисекреторной частями, методом зарисовки на трихинелоскопе и взвешиванием частей. В почках устанавливали диаметр почечного тельца и сосудистого клу-

бочка, их площадь и размеры клеток проксимальных отделов нефрона. Замороженные срезы длиннейшей мышцы спины окрашивали суданом III и суданом черным В. Под микроскопом МБИ-15 (ок. 7×об. 20, апертура 1,6) определяли соотношение светлых (нелипидных) и темных (липидных) волокон в первичном мышечном пучке, диаметр мышечного волокна, а также соотношение мускульного, жирового и соединительно-тканного компонентов. Результаты обрабатывали по методике Н. А. Плохинского.

### Результаты

Поджелудочная железа. Абсолютная и относительная масса поджелудочной железы у бычков II группы была более чем в 2 раза больше, чем у контрольных животных (табл. 1), что, вероятно, можно

Таблица 1

Живая масса бычков (кг) и масса отдельных органов (числитель — г, знаменатель — % к общей живой массе)

Показатель	Группа животных	
	I	II
Живая масса животных	426,0±1,2	441,0±5,1*
Щитовидная железа	14,52±0,22	25,23±1,60*
	0,0034	0,0057
Надпочечники	11,30±0,26	18,13±0,46*
	0,0026	0,0041
Поджелудочная железа	303±26	766±88
	0,071	0,170
	3900	5530*
Печень	0,90	1,25
	783±28	983±23*
Почки	0,19	0,23

Примечание. Здесь и в последующих таблицах одной звездочкой обозначена достоверность разности по сравнению с I группой при  $P < 0,001$ , двумя — при  $P < 0,01$ , тремя — при  $P < 0,05$ .

Таблица 2  
Морфометрические показатели внешнесекреторной части поджелудочной железы бычков

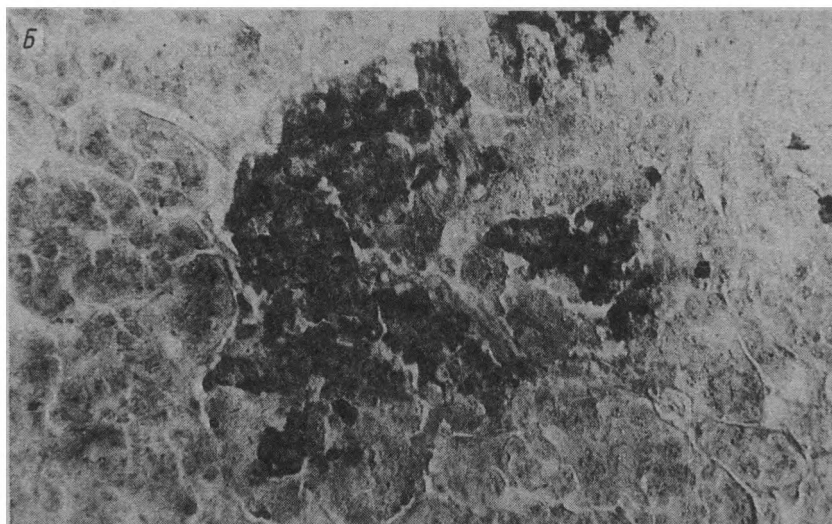
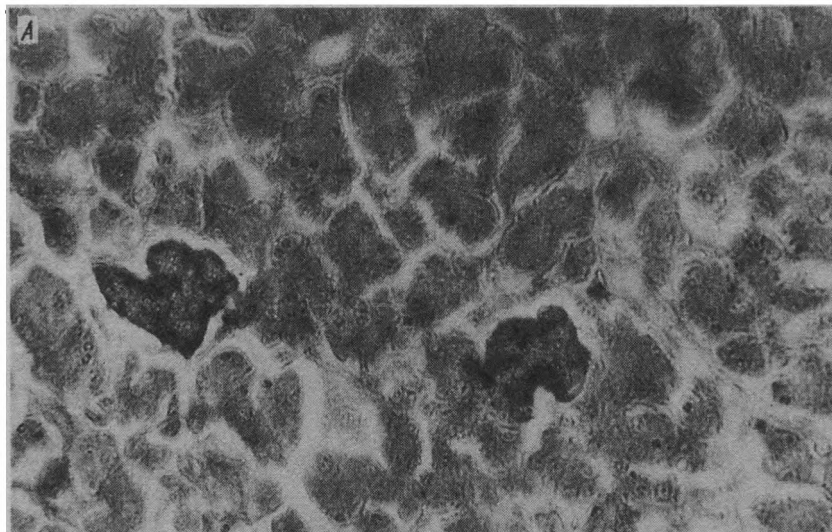
Показатель	Группа животных	
	I	II
Объем, мкм <sup>3</sup> :		
ядра	13,29±0,003	11,48±0,004
клетки	102,10±0,04	173,41±0,02*
ЯПО	6,68	14,10
Диаметр ацинусов, мкм	5,78±0,12	7,50±0,23*
Васкуляризация, %	16,10	19,72

объяснить большими объемом клеток и диаметром ацинусов внешнесекреторной части железы, размером панкреатических островков Лангерганса и васкуляризацией паренхимы (табл. 2 и 3). У животных II группы в 10 полях зрения оказалось в среднем на 2,8 панкреатического островка, а размер одного островка — в 1,3 раза больше, чем у бычков I группы (табл. 2), что, возможно, связано с переходом клеток экзокринной части в островко-

Таблица 3

Количество и размеры панкреатических островков и соотношение тканевых компонентов (%) в поджелудочной железе бычков

Показатель	Группа животных	
	I	II
Количество островков в 10 полях зрения	9,33±0,88	12,13±1,30
Площадь 1 островка Лангерганса, мкм <sup>2</sup>	424±11	678±12**
Соединительная ткань	13,90	12,89
Железистая ткань:		
ацинозная часть	82,0	81,5
островковая часть	4,1	6,6
Соотношение железистой и соединительной ткани	6:1	6:1



**Рис. 1.** Островки Лангерганса в поджелудочной железе бычков II группы.

*А* — средние, округлой формы; *Б* — крупные, многоугольной формы (все рисунки даны при ув. ок.  $10\times$ об. 10).

вую. Клетки островков Лангерганса у животных II группы отчетливо видны, их ядра крупные, хорошо

просматриваются глыбки хроматина. Размер островков варьирует от средних до крупных, форма их

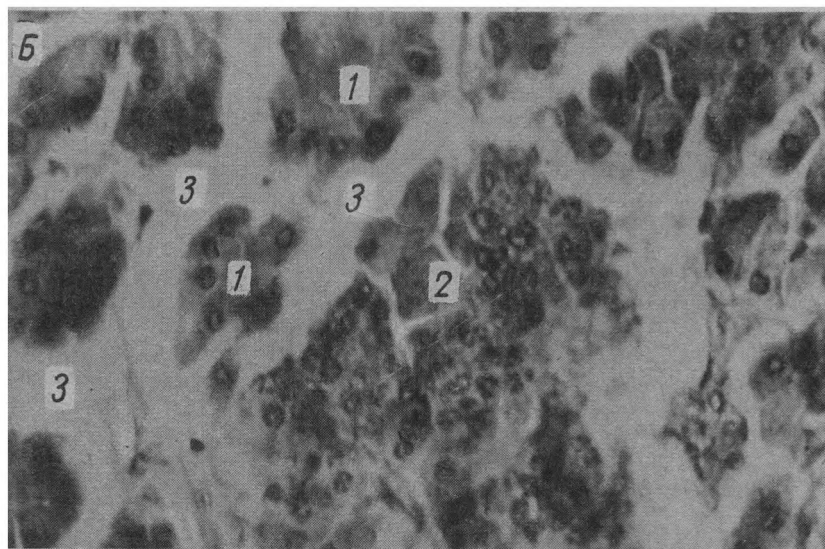
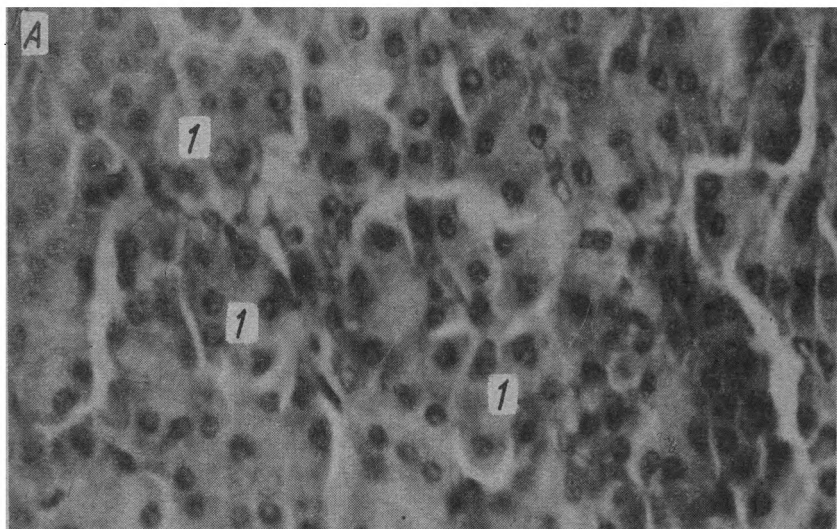


Рис. 2. Поджелудочная железа бычков I (А) и II (Б) групп.

1 — ацинус; 2 — островок Лангерганса; 3 — расширенные синусоидные капилляры экзокринной части железы (ув. ок. 10×об. 20).

овальная, от округлой до многоугольной, а также в виде тонких тяжей (рис. 1). Размер ядер во

внешнесекреторной части поджелудочной железы у животных II группы в среднем на  $2 \text{ мкм}^3$  меньше,

а клеток — на  $70 \text{ мкм}^3$  больше, чем в контроле, что обусловило более высокое значение ЯПО у животных II группы. Альвеолы внешнесекреторной части хорошо просматриваются, их форма округлая, в клетках содержится округлое ядро с глыбками хроматина. В клетках ацинусов в отличие от контроля отчетливо прослеживается разделение на базофильную и оксифильную зоны. В оксифильной зоне видны гранулы зимогена, что свидетельствует об активизации секреторных процессов экзокринной части железы. Особенно примечательно расширение синусоидных капилляров ацинозной части железы и в связи с этим рыхлое расположение паренхимы органа (рис. 2).

По количеству железистой и соединительной ткани в поджелудочной железе бычки I и II групп практически не различались (табл. 3). Однако по количеству эндокринных островков в железистой части последние превосходили контрольных бычков.

**Надпочечники.** Абсолютная масса надпочечников у бычков опытной группы в среднем была на 60 %, относительная — почти в 2 раза больше, чем у животных контрольной группы (табл. 1), а ширина корковой зоны надпочечников — почти на 30 %, что обусловлено большими размерами клубочковой, пучковой и сетчатой зон. Доля мозгового слоя также оказалась больше у животных II группы (табл. 4). Однако в мозговом веществе надпочечников у этих животных часто просматриваются участки с гиктозом ядер, что обусловлено функциональным перенапряжением органа.

По размерам ядер и клеток в клубочковой и сетчатой зонах бычки II группы превосходили контрольных. Несмотря на большую ширину пучковой зоны объемы ее ядер и клеток у животных II группы были соответственно на 30 и 33 % меньше, чем у контрольных (табл. 4), что свидетельствует о меньшей активности этой зоны и, по всей вероятности, о снижении синтеза

Таблица 4

Морфометрические показатели надпочечников

Зона надпочечников	Ширина зон, мкм	Объем, мкм <sup>3</sup>		ЯПО	Васкуляризация, %
		ядра	клетки		
<i>I группа</i>					
Клубочковая	$0,28 \pm 0,01$	$23,81 \pm 0,03$	$222,55 \pm 0,11$	8,34	14,1
Пучковая	$1,24 \pm 0,01$	$41,89 \pm 0,01$	$334,03 \pm 0,14$	6,97	12,6
Сетчатая	$0,42 \pm 0,03$	$24,62 \pm 0,04$	$163,82 \pm 0,13$	5,65	16,7
Мозговое вещество	$0,54 \pm 0,01$	$24,41 \pm 0,12$	$206,95 \pm 0,02$	7,47	17,1
<i>II группа</i>					
Клубочковая	$0,48 \pm 0,01$	$30,98 \pm 0,40$	$237,06 \pm 0,01$	6,89	16,7
Пучковая	$1,62 \pm 0,01$	$29,94 \pm 0,31^*$	$232,42 \pm 0,13^*$	6,76	11,4
Сетчатая	$0,55 \pm 0,02$	$34,62 \pm 0,22$	$266,00 \pm 0,03$	5,74	16,4
Мозговое вещество	$0,62 \pm 0,01^*$	$34,76 \pm 0,21$	$254,12 \pm 0,11$	6,31	18,5

глюкокортикоидов и содержания их в крови животных. По-видимому, это можно связать с усилением анаболических процессов и, в частности, белкового синтеза в мышечной ткани животных II группы [11, 16]. Результаты исследования сосудистого русла надпочечников показали, что более широкие просветы синусоидных капилляров были в клубочковой и пучковой зонах, а также в мозговом веществе у животных II группы. Это указывает на наличие больших возможностей для поступления питательных веществ и кислорода, участвующих в стероидогенезе и энергетическом обмене.

Исходя из данных морфологических исследований можно заключить, что функциональная активность надпочечников бычков опытной группы была выше, чем у контрольных животных.

**Щитовидная железа.** Абсолютная масса щитовидной железы

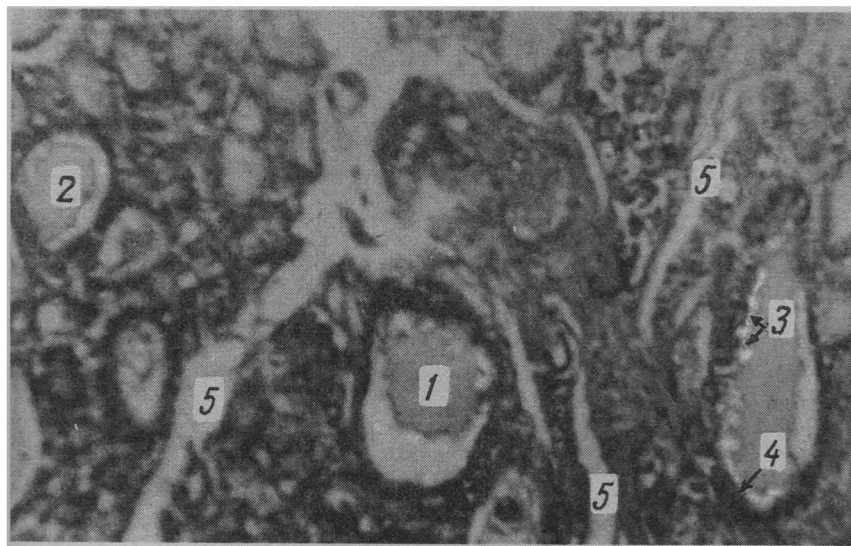
Таблица 5  
Морфологические показатели щитовидных желез бычков

Показатель	Группа животных	
	I	II
Диаметр фолликулов, мкм	70,37±1,06	83,04±1,10**
Высота фолликулярного эпителия, мкм	4,71±0,06	3,23±0,05**
Индекс Брауна	14,94	25,70
Васкуляризация, %	13,3	10,0

у бычков контрольной группы практически была в 2 раза меньше, чем у животных опытной группы (табл. 1). Паренхима железы у бычков контрольной группы состояла как из мелких, так и из крупных фолликулов (табл. 5). Крупные фолликулы, как правило, располагались по периферии среза, мелкие —

Рис. 3. Щитовидная железа бычков I группы.

1 — фолликул; 2 — коллоид; 3 — резорбционные вакуоли; 4 — фолликулярный эпителий; 5 — синусоидные капилляры.



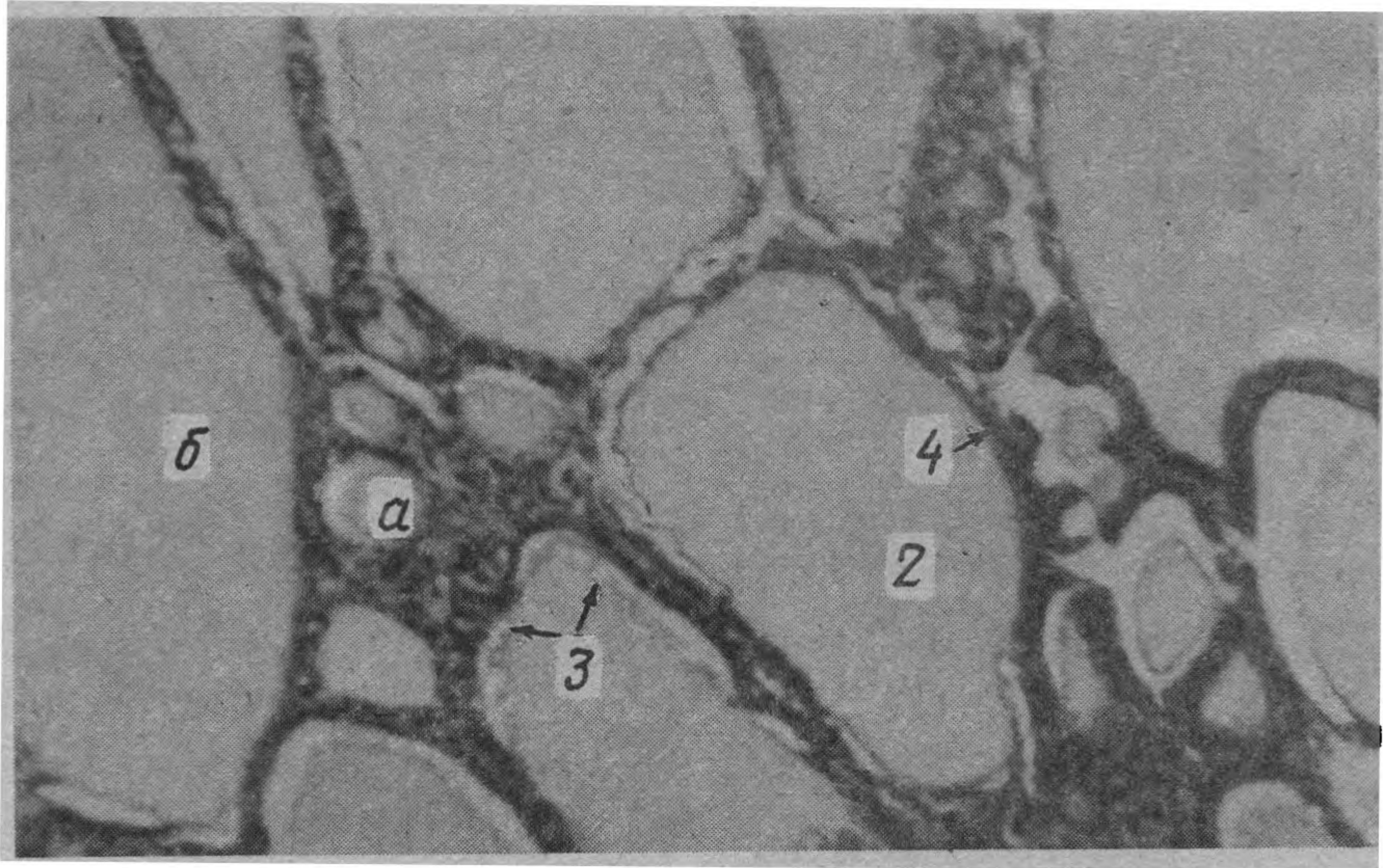


Рис. 4. Щитовидная железа бычков II группы.

*a* и *б* — соответственно мелкие и крупные фолликулы. Остальные обозначения те же, что на рис. 3.

большей частью в центре. Фолликулы содержали коллоид розового цвета, в центральной и периферической его частях просматривались резорбционные вакуоли. Клетки фолликулярного эпителия были кубической формы, в центральной части четко прослеживалось ядро, в апикальной части — капельки коллоида, что указывает на активацию экстрозионного процесса. Между фолликулами располагались интерфолликулярные тироциты, среди них выявлялись небольшие капли коллоида, что свидетельствует о новообразовании фолликулов. Между фолликулами четко просматривались синусоидные капилляры, которые были умеренно расширены (рис. 3).

Структура щитовидной железы у бычков II группы (рис. 4) была несколько иная, нежели у контрольных животных. Основную массу паренхимы органа составляли средние по размеру фолликулы, однако чис-

ло крупных фолликулов было больше, а мелких — меньше, чем у контрольных бычков. Фолликулярный коллоид, как и в контрольной группе, имел розовую окраску, количество резорбционных вакуолей, располагающихся по периферии коллоида, было незначительное. По высоте фолликулярного эпителия щитовидных желез бычки опытной группы уступали контрольным (табл. 5), что обусловило при большем диаметре фолликулов больший индекс Брауна, а следовательно, и более низкую функциональную активность железы.

Длиннейшая мышца спины. При окраске суданом черным обнаружены прослойки соединительной ткани, располагающиеся между мышечными пучками. Волокна в мышечном пучке делятся на 2 вида: светлые — бедные липидами, темные — содержащие липиды. Светлые волокна — самые крупные,



они, как правило, располагаются по периферии мышечного пучка, в глубине пучка в основном находятся мелкие как светлые, так и темные волокна. Общее их количество в первичном мышечном пучке у животных II группы на 15 % превышало контроль, темных волокон в среднем было на 30 % больше, разница в количестве светлых волокон оказалась незначительной (табл. 6). Диаметр светлых мышечных волокон в длиннейшей мышце спины у бычков обеих групп был больше, чем темных. По среднему диаметру мышечных волокон бычки II группы уступали контрольным (этот показатель составил соответственно  $20,68 \pm 0,18$  и  $25,73 \pm 0,24$  мкм), что свидетельствует о большей нежности мяса и лучших вкусовых его качествах в первом случае. В длиннейшей мышце спины у животных II группы количество мышечной и жировой ткани было меньше, чем соединительной (табл. 6). По большому количеству мышечной и жировой ткани при меньшем соединительной у животных II группы можно судить о более высоких вкусовых качествах длиннейшей мышцы спины.

Печень контрольных животных состоит из печеночных пластинок, образованных 1—3 рядами гепатоцитов. Наблюдаются зональные раз-

личия их тинкториальных свойств и размеров. Гепатоцитам центральных участков долек свойственны более округлая форма, светлая пеннистая цитоплазма, крупные светлые ядра, среди которых встречаются гипохромные, перстневидные и даже лизирующиеся. Клетки этих участков достоверно крупнее, чем периферических участков долек (табл. 7). Гепатоциты на периферии долек имеют мелкозернистую, нежно-оксифильную цитоплазму, четко контурированные, с крупным ядрышком ядра, но встречаются и гиперхромные, мелкие ядра, а также клетки с гомогенной, мутной, резко оксифильной цитоплазмой. На гистосреззах обнаруживается расширение сосудистого русла. Центральные вены широкие, часто округлые. Синусоидные капилляры составляют 29,3 % площади паренхимы долек, они имеют наиболее широкие просветы по периферии долек, где на их долю приходится 30,2 % площади среза, в то время как в средних участках их доля не превышает 22,8 %. Общая площадь, занятая капиллярами в центральных участках долек, составляет 29,2 % площади паренхимы этих участков. Наблюдается умеренная лимфогистиоцитарная инфильтрация стромы в области триад. Ретикулоэндо-

Таблица 6

Количество волокон в мышечном пучке длиннейшей мышцы спины и соотношение мышечной, жировой и соединительной ткани (%)

Показатель	Группа животных	
	I	II
Среднее количество волокон в мышечном пучке	$64,35 \pm 1,20$	$75,11 \pm 1,20^{**}$
Количество волокон:		
светлых	$39,79 \pm 1,10$	$41,93 \pm 0,96$
темных	$24,56 \pm 1,10$	$33,18 \pm 1,10^{**}$
Ткань:		
мышечная	$88,50 \pm 3,10$	$90,24 \pm 2,40$
жировая	$3,71 \pm 0,32$	$4,44 \pm 0,56$
соединительная	$7,79 \pm 0,22$	$5,32 \pm 1,10$
Соотношение мышечной и соединительной ткани	11:1	16:1

телиальная система довольно активная: ядра звездчатых клеток набухшие, отдельные клетки вычлениваются из эндотелиальной стенки и располагаются в просвете капилляров, встречаются эозинофильные гранулоциты.

Абсолютная масса печени бычков II группы на 40 % больше, чем у контрольных животных. Зональность различий тинкториальных свойств гепатоцитов у бычков II группы менее выражена, чем у контрольных. Цитоплазма гепатоцитов центральных и средних участков долек светлее, вакуолизация заметнее, чем периферических. Клетки со светлой пенистой либо мутной оксифильной цитоплазмой, с гиперхромными мелкими ядрами встречаются очень редко. Размеры клеток в пределах дольки более выравненные. У животных II группы по сравнению с контрольными гепатоциты периферических участков долек достоверно мельче, центральных и средних — достоверно крупнее. Ядра также более крупные (хотя разность недостаточна). Состояние сосудистого русла у бычков II группы такое же, как у контрольных животных. Общая площадь, занятая капиллярами, составляет 29,9 % площади паренхимы дольки (в центральных участках — 28,8 %, по периферии — 31 %). Активность ретикулоэндотелиальной системы умеренная, лимфогистиоцитарная инфильтрация небольшая, эозинофилы единичные.

Почки контрольных бычков составляют 0,19 % массы тела. На разрезе в каждой доле органа четко различаются корковая, пограничная (промежуточная) и мозговая зоны. На гистосреззах заметно расширение сосудов разного калибра и различной топографии. Среди почечных телец встречаются мелкие, площадь которых не превышает 4000 мкм<sup>2</sup>,

средние — от 4000 до 8000, крупные — свыше 8000 мкм<sup>2</sup>. На долю мелких приходится 5 % площади всех почечных телец, крупных — около 27, средних — 66 %. Наружный листок капсулы почечного тельца состоит из крупных клеток. Полость капсулы широкая, растянута первичной мочой. В среднем она составляет 38 % площади почечного тельца. В мелких тельцах этот показатель близок к среднему, в крупных просвет капсулы, как правило, больше — 45 % площади тельца, в средних — варьирует от 20 до 75 %. На долю сосудистого клубочка в среднем приходится 62 % площади почечного тельца. Капилляры клубочка расширены независимо от размеров самого клубочка.

Канальцы нефрона находятся в состоянии напряжения. В прокси-

Таблица 7

Морфометрические показатели гепатоцитов печени (площадь, мкм<sup>2</sup>)

Показатель	Группа животных	
	I	II
<i>Клетка</i>		
Зона дольки: центральная	102,6 ± 3,9	95,8 ± 3,2***
периферическая	90,0 ± 2,3	96,6 ± 3,5**
Вся долька в среднем	94,9 ± 2,3	96,2 ± 2,4
<i>Ядро</i>		
Зона дольки: центральная	21,0 ± 0,7	21,2 ± 0,7
периферическая	20,0 ± 0,7	21,6 ± 0,6
Вся долька в целом	20,5 ± 0,5	21,4 ± 0,4
ЯПО в зоне дольки:		
центральная	20	22
периферической	22	22

Таблица 8

## Морфометрические показатели нефронов почки

Показатель	Группа животных	
	I	II
Площадь, мкм <sup>2</sup> : почечного тельца	6600±201	7647±220***
сосудисто- го клубоч- ка	4080±160	5000±180***
Просвет кап- сулы, мкм <sup>2</sup>	2520	2647
Канальце, мкм: диаметр	48,0±0,9	53,7±0,9***
высота эпителия	13,2±0,3	14,2±0,1**
просвет	20,9±0,8	26,0±0,8***

мальных отделах нефрона клетки имеют мутную цитоплазму, сильно разрыхленную щеточную каемку, крупные округлые ядра с четкими глыбками хроматина. В основном ядра расположены в средних участках клеток, но встречаются клетки с апикальным расположением ядер, что свидетельствует о хорошей их всасывающей способности. Базальная исчерченность не видна. Высота эпителия проксимальных отделов колеблется от 8,5 до 22 мкм. Просвет канальцев проксимальных отделов в среднем составляет около 21 мкм, или почти 44 % их диаметра. У части канальцев (около 10 %) просветы умеренные — до 35 % их диаметра. Это, как правило, наиболее узкие канальцы с эпителием, высота которого меньше средней (10—12 мкм). Петли нефронов также имеют расширенный просвет, эпителий стенки растянут, уплощен.

В дистальных отделах цитоплазма клеток часто мутноватая, апикальные концы рыхлые, как и у клеток проксимальных отделов нефронов.

Расширены просветы и в собирательных трубочках, клетки их уплощены, сильно растянуты по поверхности трубочек. Итак, вся система канальцев почек как корковой, так и мозговой зон расширена за счет большого количества фильтра. Не только фильтрация и реабсорбция первичной мочи, но и отток вторичной мочи протекают с напряжением, о чем можно судить по растянутым просветам и уплощенному эпителию собирательных трубочек.

Почки животных, получавших биостимулин, крупнее — их масса составляет 0,23 % массы тела. На гистосреззах расширение сосудов выражено более четко, чем в контроле: особенно сильное полнокровие сосудов промежуточной зоны и прямых артериол и венул, а также капилля-

ров сосудистых клубочков. Почечные тельца достоверно крупнее (табл. 8). Их площадь в плоскости среза в среднем на 15 % больше, чем у контрольных животных. Среди них 4 % можно отнести к мелким и около 50 % — к крупным.

Размеры почечных телец возрастают в основном за счет увеличения размеров сосудистых клубочков. Их площадь у бычков II группы на 23 % больше, чем у контрольных, что можно объяснить прежде всего расширением просветов капилляров клубочка. Несколько активизирована и фильтрация, в результате чего просвет капсулы увеличен в среднем на 100 мкм<sup>2</sup>, или на 5 % по сравнению с контролем.

В проксимальном отделе нефронов встречаются клетки с гиперхромными и апикально расположенными ядрами, некоторые клетки вычленяются из пласта эпителия. В дистальных канальцах наблюдается гиперплазия эпителия. Межканальцевая паренхима оводнена, видимо, в связи с затрудненным оттоком тканевой жидкости. Собирательные трубочки расширены в меньшей степени, чем в контроле. Структуры их не нарушены.

## Заключение

Откорм молодняка крупного рогатого скота на барде с использованием биостимулина не оказывает отрицательного влияния на гистоструктуру поджелудочной и щитовидной желез, надпочечников, почек, печени и длинной мышцы спины, однако большая по сравнению с контролем относительная и абсолютная масса органов и морфометрические показатели свидетельствуют об изменении их функций:

1) у поджелудочной железе повышается секреторная активность как экзо- так и эндокринной частей, что выражается в увеличении количества инсулярных островков и их размеров, диаметра акнусов и объема ацинозных клеток;

2) в надпочечниках почти на 30 % возрастают ширина корковой зоны, размеры ядер и клеток клубочковой и сетчатой зон, количество мозгового вещества;

3) в щитовидной железе повышается индекс Брауна при увеличении диаметра фолликулов и уменьшении высоты эпителия и степени васкуляризации, что свидетельствует о более низкой ее функции;

4) уменьшается средний диаметр мышечных волокон; количество мышечной и жировой ткани превышает количество соединительной, что указывает на лучшие вкусовые качества длинной мышцы спины;

5) в печени отмечаются неравномерное расширение капилляров в центре и по периферии дольки, свидетельствующее о нарушении гемодинамики органа, и одновременно повышенная резистентность гепатоцитов, поскольку вокруг триад и центральных вен отсутствуют гепатоциты с резко измененными тинкториальными свойствами и нарушениями структуры ядра; кроме того, улучшается ЯПО гепатоцитов, что

говорит о более высоком синтезе белка;

6) в почках заметно возрастает полнокровие органа, увеличивается напряженность его функционирования, что проявляется в изменении структур: уплотняется париетальный листок капсулы части почечных телец, появляются клетки с пониженной функциональной активностью (с гиперхромными ядрами) в проксимальных отделах нефронов, наблюдается очаговое оводнение межканальцевой паренхимы почки как следствие стойкого повышения фильтрационной, реабсорбционной и эвакуаторной функций.

## Литература

1. Балк Г. И., Гоцуленко Б. Р., Руссу А. Д. Применение биологически активных веществ при откорме животных.— Кишинев: Штиинца, 1983.—
2. Балаболкин М. И. Эндокринология.— М.: Медицина, 1989.— 3. Гормоны в животноводстве / Под ред. А. П. Калашникова и др.— Дубровицы: ВИЖ, 1981.— 4. Гребенщиков Ю. Б., Мошковский Ю. М. Физико-химические свойства, структура и функциональная активность инсулина (обзор). М.: Медицина, 1986.— 5. Ефимов В. А., Чахмачева О. Г. Инсулин.— Биотехнология, М.: Наука, 1984, с. 206—212.— 6. Засевицли А. Т., Субботин В. М. Эффективность действия соматотропина, инсулина, фолликулина и окситетрациклина на содержание свободных аминокислот в организме молодняка крупного рогатого скота при откорме.— Сб. науч. тр. Целиногр. СХИ, 1986, т. 68, с. 56—65.— 7. Павлюк П. М. Современные представления о механизме действия глюкагона на углеводный обмен.— Физиолог. журн., 1990, т. 36, № 1, с. 113—121.— 8. Розен В. Б. Основы эндокринологии.— М.: Высшая школа, 1984.— 9. Размахин Ю. Е., Драганов И. Ф., Селиванова А. С., Кулик О. М. Эффективность использования биостимулина при откорме молодняка крупного рогатого скота и свиней.— М.; Львов: ВНИИТЭИ-

агропром. Укр. филиал ВГНКИ ветеринарных препаратов. 1990 / Рукопись деп. во ВНИИТЭИагропроме 15/V—90 г. № 228 ВС-90.— 10. *Размахин Ю. Е., Каратеева Р. И., Драганов И. Ф. и др.* Способ получения стимулятора роста животных из поджелудочной железы убойных животных. Авт. свид. № 1 629 023. Оpubл. 23/II—91 г. Бюл.: Открытия. Изобретения, № 7.— 11. *Шамберев Ю. Н.* Влияние гормонов на обмен веществ и продуктивность живот-

ных.— М.: ВНИИТЭСХ, 1975.— 12. *Mader T.*— *Beef.*, 1989, vol. 26, N 1, p. 24—25.— 13. *Sawyer G., Casey R.*— *Farmnote* — Western Austral dep. of agriculture, 1988, p. 2.— 14. *Schams D.*— *Landbau-forschung Völkensrode*. 1988, Bd. 88, S. 211—219.— 15. *Preper R. S.*— *Anat. Anz.*, 1977, vol. 142, N 1—2, p. 108—111.— 16. *Karg H.*— *Zuchtungskunde*, 1988, Bd. 60, H. 3, S. 202—213.

*Статья поступила 3 сентября 1991 г.*

### SUMMARY

The results of control slaughters and morphofunctional investigations of thyroid and pancreatic glands, liver, kidneys, and the longest muscle on the back of young bulls fed with distillery refuse with addition of biostimulator are presented. It is shown that implantation of biostimulator to young cattle does not produce any undesirable effect on the structure of internal organs, however, change of absolute and relative weight of these organs and morphometrical indices show change in their function as compared with control, which may provide optimum course of metabolic processes in animals' body leading to the increase in their live weight.