

УДК 636.22/28.084.52: [612.34'35+612.44'45]

МОРФОФУНКЦИОНАЛЬНОЕ СОСТОЯНИЕ ВНУТРЕННИХ ОРГАНОВ У МОЛОДНЯКА КРУПНОГО РОГАТОГО СКОТА ПРИ ОТКОРМЕ НА БАРДЕ

В. Ф. ВРАКИН, М. В. СИДОРОВА, А. А. ЕФИМОВА, М. В. ФОМИНА

(Кафедра анатомии, гистологии и эмбриологии с.-х. животных)

В результате скармливания больших количеств барды крупному рогатому скоту существенно меняется структура паренхиматозных органов [2, 12, 15], что, несомненно, отражается на их функции и ведет к нарушению обмена веществ в организме [1].

При недостатке грубого корма включение древесных опилок в рацион жвачных животных, получающих барду, улучшает моторную функцию рубца [6], обеспечивает увеличение среднесуточного прироста живой массы [4], обуславливает изменение обменных процессов в организме, что сказывается на морфологическом строении слюнных желез [7] и пищеварительного тракта [5].

Состояние эндокринных органов и печени у молодняка крупного рогатого скота при барданом откорме с использованием опилок не исследовано. Между тем изучение этого вопроса имеет важное значение, так как глюкокортикоиды являются основными адаптивными гормонами, поддерживающими состояние гомеостаза у животных, а гормоны коры надпочечников и щитовидной железы совместно с взаимосвязанными ферментными системами печени и поджелудочной железы [15] регулируют скорость метаболических процессов и оказывают сильное влияние на все виды обмена веществ в организме [11].

От состояния функции эндокринных желез зависит анаболический эффект азота корма животных [4].

Нами изучалось морфофункциональное состояние надпочечников, щитовидной, поджелудочной желез и печени у молодняка крупного рогатого скота при барданом откорме с использованием смешанных древесных опилок в качестве заменителя грубого корма.

Схема опыта и методы исследования

Для опыта, проводившегося в 1980 г. в совхозе «Заря» Торжокского района Калининской области, было отобрано 90 бычков-аналогов черно-пестрой породы со средней живой массой 265 кг. Животные были разделены на 3 группы, по 30 гол. в каждой. Бычки I группы (контрольной) получали зернокартофельную барду, концентраты, солому озимой пшеницы, хвойную муку, соль, мел; II — те же корма, но вместо соломы эквивалентное количество (по содержанию клетчатки) необработанных смешанных опилок; III группы — зернокартофельную барду, концентраты, хвойную муку, соль и мел, грубый корм в рационе отсутствовал. В качестве витаминной подкормки использовали хвойные ветки. Общая питательность рационов всех групп была примерно одинаковой [4] и рассчитана на получение среднесуточного прироста 800 г.

Продолжительность опыта 165 дней. К его концу живая масса бычков I группы составила в среднем 400,3 кг, II — 395,1, III — 369,4 кг.

Из каждой группы было забито по 5 бычков. Из их туш извлекали надпочечники, щитовидную и поджелудочную железы, печень и взвешивали их. Затем брали

кусочки размером 1—2 см³ и фиксировали в жидкости Буэна с последующей заливкой в парафин. Готовили срезы толщиной 6—7 мкм, окрашивали гематоксилином-эозином.

О функциональном состоянии секреторных органов судили по тинкториальным свойствам, выраженности грануляции и вакуолизации цитоплазмы, а также морфометрическим показателям. В щитовидных железах измеряли окуляр-микрометром у 500 фолликулов внутренний диаметр, высоту эпителия, рассчитывали индекс Брауна. Во всех зонах надпочечника, в печени, во внешнесекреторной паренхиме поджелудочной железы измеряли по 600 диаметров ядер и клеток, рассчитывали их площадь, объем и ядерно-плазменное отношение (ЯПО), а в поджелудочной железе — количество и площадь островков в 500 полях зрения в каждой группе, процентное соотношение площадей, занимаемых внешне- и внутрисекреторной ее частями. В надпочечниках с помощью трихинеллоскопа типа ТМП находили площади, занимаемые зонами коркового и мозгового вещества, и рассчитывали их соотношение.

Васкуляризацию во всех органах опреде-

ляли стереологическим методом. Микрофотографирование проводили с помощью мик-

роскопа МБИ-15. Полученный цифровой материал обрабатывали статистически.

Результаты исследований

Поджелудочная железа. Абсолютная масса поджелудочной железы у животных II и III групп была на 17 % ниже, чем у контрольных (табл. 1), что дает основание предположить снижение ее функциональной активности. Внешнесекреторная часть поджелудочной железы у бычков I группы состоит из крупных ацинозных клеток с округлыми ядрами (табл. 2), в которых четко просматриваются глыбки хро-

Таблица 1

Абсолютная (в числителе, г) и относительная (в знаменателе, %) масса исследуемых органов

Показатель	Группа		
	I	II	III
Живая масса бычков, кг	400±5,7	395±5,0	369±4,8 ^б
Поджелудочная железа	$\frac{350 \pm 31,13}{0,087}$	$\frac{292 \pm 44,61}{0,073}$	$\frac{292 \pm 12,48^б}{0,079}$
Печень	$\frac{4481 \pm 177,81}{1,12}$	$\frac{4866 \pm 75,87}{1,23}$	$\frac{4318 \pm 167,56}{1,17}$
Щитовидная железа	$\frac{14,01 \pm 0,62}{0,0035}$	$\frac{18,37 \pm 0,11^б}{0,0046}$	$\frac{14,82 \pm 0,4}{0,004}$
Надпочечники	$\frac{14,07 \pm 0,08}{0,003}$	$\frac{13,85 \pm 0,11}{0,003}$	$\frac{16,21 \pm 0,12^б}{0,004}$

^б Разница достоверна с I группой при P<0,01.

Таблица 2

Морфометрические показатели внешнесекреторной части поджелудочной железы и печени

Группа	Площадь ядра, мкм ²	Площадь клетки, мкм ²	Ядерно-цитоплазматическое отношение
Поджелудочная железа			
I	23,40±0,697	172,59±4,618	1:6,38
II	17,57±0,428 ^а	118,62±3,080 ^а	1:5,75
III	20,97±0,467 ^б	145,62±3,489 ^а	1:5,94
Печень			
I	26,22±0,52	185,56±3,98	1:6,08
II	23,85±0,06	152,55±3,76 ^{а, в}	1:5,37
III	29,13±0,54	180,83±4,46	1:5,20

Примечание. Здесь и в последующих таблицах: а — достоверно по сравнению с I группой при P<0,001; б — достоверно с I группой при P<0,01; в — достоверно с III группой при P<0,001.

матина (рис. 1). Базофильная зона составляет от трети до половины клетки. В зимогенной зоне видны скопления гранул секрета. Альвеолы четко контурированы, отделены друг от друга нежными прослойками соединительной ткани. Для тканей поджелудочной железы бычков, откармливаемых на барде, характерна некоторая гидропичность: появляются крупные, необычной округлой или овальной формы клетки,

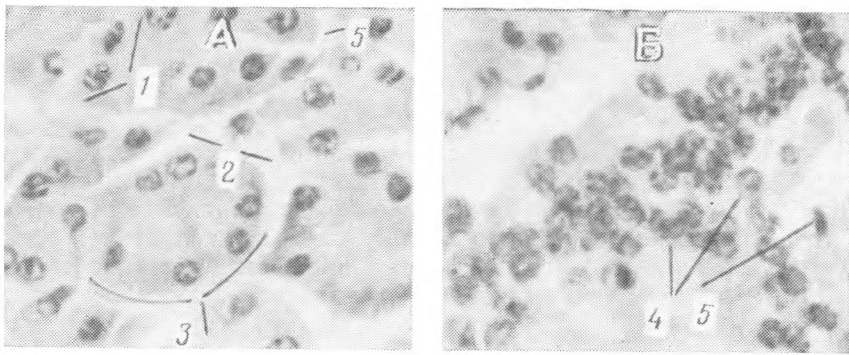


Рис. 1. Поджелудочная железа контрольных животных.
 А — внешнесекреторная; Б — внутрисекреторная части; 1 — ацинозные клетки; 2 — внутридольковые соединительно-тканые прослойки; 3 — альвеолы; 4 — островковые клетки; 5 — капилляр. Гематоксилин-эозин (X200).

как бы вычленившиеся из стенки альвеолы, между волокнами соединительной ткани видны широкие промежутки, еще более расширяющиеся при обезвоживании в процессе изготовления гистопрепаратов.

Внутрисекреторная часть железы у бычков контрольной группы представлена крупными островками Лангерганса, как правило, овальной формы, которые составляют 1,3% паренхимы железы (табл. 3).

Таблица 3

Количество и размеры панкреатических островков в поджелудочной железе

Группа	Количество островков в 500 полях зрения	Размер 1 островка, мкм ²	Количество островковой ткани, %
I	155	28540 ± 1740,1	1,3
II	125	16290 ± 1074,7 ^a	0,6
III	74	17700 ± 1137,2 ^a	0,5

Таблица 4

Морфологические показатели щитовидной железы (мкм)

Группа	Диаметр фолликулов	Высота эпителия	Индекс Брауна	Васкуляризация, %
I	98,40 ± 1,23	6,41 ± 0,04	16,21	16
II	126,28 ± 1,71 ^b	4,51 ± 0,03 ^b	23,18	22
III	86,60 ± 2,09	8,11 ± 0,01 ^b	10,44	17

Внутрисекреторные клетки островков имеют светлую цитоплазму и крупные эксцентрично расположенные ядра с тонкой сеточкой хроматина и более светлой кариоплазмой, чем у ацинозных клеток. Островки окружены и иногда пересечены капиллярами синусоидного типа. Как правило, клетки обращены к капиллярам безъядерной стороной (рис. 1).

У бычков II группы, получавших вместо соломы необработанные смешанные опилки, ацинозные клетки и их ядра достоверно мельче, чем у контрольной группы (табл. 2). Размеры клеток меньше, отсюда ниже ядерно-плазменное соотношение. Базофильная зона клеток слабоокрашена, что свидетельствует об уменьшении синтеза зимогена, гранулы которого встречаются не во всех клетках. Снижение функциональной активности сказывается и на размерах клеток (табл. 2). Соединительно-тканые прослойки у животных II группы более грубые, они содержат толстые и плотные пучки коллагеновых волокон. Гидропичность тканей, характерная для животных всех групп, сопровождается дезинтеграцией ацинозной паренхимы. Здесь не видно контурированных альвеол, клетки образуют неправильной формы тяжи и скопления, часто отделены друг от друга щелями, появившимися в процессе обработки препаратов и свидетельствующими о большой оводненности тканей (рис. 2).

Смешанные древесные опилки действуют раздражающе на поджелудочную железу, следствием чего явилось расширение капиллярно-

го русла, пролиферация centroацинозных клеток и эпителия внутридольковых выводных протоков, активация ретикулоэндотелиальной системы: ядра эндотелия капилляров активны, в строме заметна лимфоидная инфильтрация (рис. 2). Эндокринная часть поджелудочной железы также отреагировала на изменение кормления: размеры островков уменьшились на 43 %, что при некотором снижении их количества

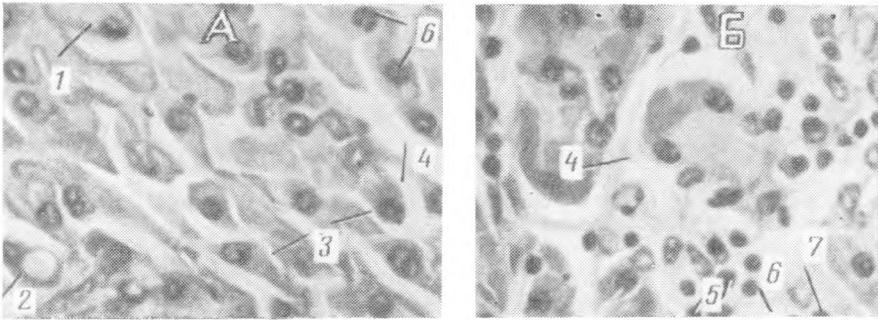


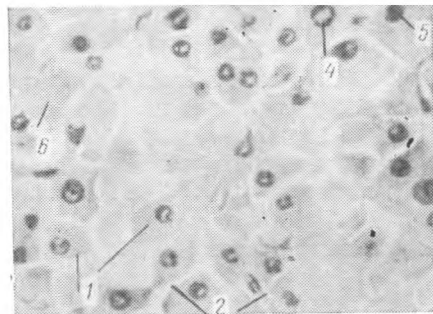
Рис. 2. Дезинтеграция альвеолярных структур (А) и лимфоидная инфильтрация (Б) поджелудочной железы у бычков II группы.

1 — набухшие ацинозные клетки; 2 — вакуолизация цитоплазмы; 3 — межклеточные щели; 4 — оводненная соединительная ткань; 5 — лимфоциты; 6 — centroацинозные клетки. Гематоксилин-эозин (×200).

привело к тому, что площадь, занимаемая островками, уменьшилась более чем вдвое (табл. 3). Мы склонны объяснять это адаптационными перестройками в структуре пищеварительной системы в связи с исключением соломы из рациона. У бычков III группы, не получавших грубого корма, ацинозная паренхима гидропична. В отличие от других групп оводнение тканей сказалось в большей степени на гистоструктуре клеток: они имеют светлую пенистую цитоплазму, в отдельных клетках появляются крупные вакуоли, между клетками широкие ще-

Рис. 3. Дезинтеграция альвеолярных структур и полиморфизм клеток поджелудочной железы у бычков III группы.

1 — набухшие клетки; 2 — межклеточные щели; 3 — лизис ядра; 4 — гипертрофированное ядро; 5 — гиперхромное ядро; 6 — вакуолизация цитоплазмы. Гематоксилин-эозин (×200).



ли, альвеолы не просматриваются, что говорит о дезинтеграции паренхимы (рис. 3). Обращают на себя внимание полиморфизм ядер, явления их лизиса и пикноза. Несмотря на отдельные крупные ядра и набухание клеток, их размеры меньше, чем у животных контрольной группы (табл. 2).

Для эндокринной части поджелудочной железы также свойственны признаки пониженной функции: размеры островков на 38 % меньше, чем в контроле, количество их уменьшено вдвое, в результате общее содержание островковой ткани не превышает 0,5 % (табл. 3).

Уменьшение количества островковой ткани в поджелудочной железе у животных II и III групп по сравнению с животными I группы свидетельствует о меньшем продуцировании инсулина и глюкагона, регулирующих углеводный обмен.

Печень. Животные I и III групп не различались по абсолютной и относительной массе печени. Достоверно большими эти показатели были у бычков II группы (табл. 1), что можно объяснить обильным

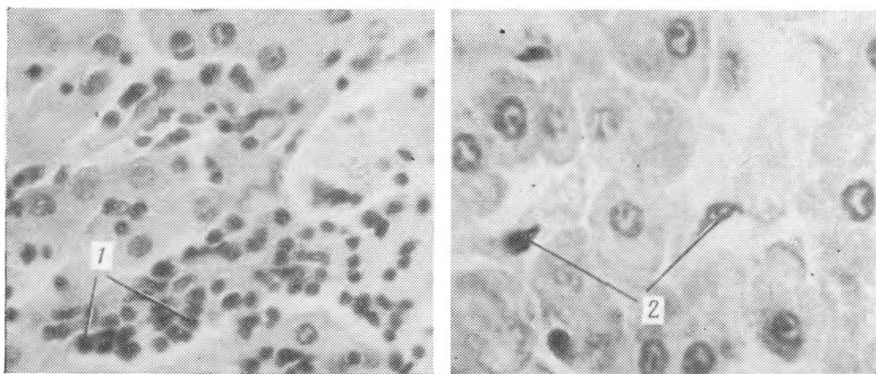


Рис. 4. Лимфоидная инфильтрация паренхимы печени у бычков II группы (1) и активные купферовские клетки в ней (2). Гематоксилин-эозин ($\times 200$).

кровенеполнением печени. В печени животных I группы гепатоциты, составляющие печеночные пластинки, квадратной или прямоугольной формы, с округлым, реже эллипсоидным ядром. Средний размер ядер и клеток печени достоверно больше, чем у бычков II группы (табл. 2). Во всех образцах печени животных I группы наряду с нормально функционирующими гепатоцитами встречаются клетки в состоянии зернистой дистрофии, располагающиеся, как правило, вокруг центральных вен. В некоторых печеночных дольках капилляры расширены. У 2 животных из 5 в этой группе отмечена вакуолизация цитоплазмы гепатоцитов.

У бычков II группы размеры ядер и клеток печени достоверно меньше, чем в контроле (табл. 2), что может свидетельствовать о снижении синтетической деятельности гепатоцитов. Следует отметить значительное расширение синусоидных капилляров в дольках печени, где степень васкуляризации составила 32,93 %, в то время как у животных I и II групп — соответственно 27,63 и 21,96 %. Изменения в паренхиме печени животных II группы выражались и в наличии дисконфлексии клеток, разрастании соединительной ткани по ходу междольковых сосудов. Чаше, чем у бычков I и III групп, в печени встречались участки с обильной лимфоидной инфильтрацией (рис. 4, А). Возможно, включение в рацион бычков II группы необработанных древесных опилок оказало раздражающее влияние на ретикулоэндотелиальную систему печени, о чем свидетельствуют увеличение размеров купферовских клеток (рис. 4, Б) и реактивность эндотелия сосудов. Однако изменения гистологической структуры печени у бычков не сказались отрицательно на их живой массе (табл. 1). Аналогичную картину в опытах на бычках наблюдали и другие исследователи [19].

Морфометрические показатели печени животных III группы мало отличались от таковых у бычков I группы (табл. 2), однако в ней были обширные участки зернистой дистрофии паренхиматозных структур. Учитывая литературные данные [2], можно предположить, что скапливание животными III группы большого количества барды повышает в крови содержание кетоновых тел за счет бетаоксималяной кислоты, что и приводит к патологическим изменениям в печени.

Щитовидная железа. Абсолютная масса щитовидной железы у бычков I и III групп практически одинаковая, у животных II группы она на 23 % больше, чем у бычков этих групп, однако по относительной массе железы наибольшая разница была между I и II группами (табл. 1).

Анализ гистологической структуры щитовидной железы у бычков I группы (у 3 животных из 5) показал, что паренхима ее состояла из фолликулов округлой формы с умеренно окрашенным коллоидом, который чаще имел базофильную окраску. У части фолликулов наблюдалась краевая вакуолизация коллоида (рис. 5, а). Их стенки образованы однослойным кубическим эпителием. Часто высота эпителия в

одном и том же фолликуле была разной — от высоких призматических до уплощенных клеток. Средняя высота тиреоидного эпителия 6,4 мкм. Ядра в эпителиальных клетках гиперхромные, располагались в основном в центре эпителиальной клетки. Между фолликулами обнаруживалось значительное количество интерстициальной ткани с большим числом мелких фолликулов, в полости которых заметны капельки коллоида. В одном случае паренхима железы состояла из фолликулов, образованных низкими эпителиальными клетками. У одного животного I группы щитовидная железа имела мелкие (от 40 до 60 мкм) фолликулы округлой формы. Коллоид таких фолликулов был бледноокрашен и содержал большое количество резорбционных вакуолей, располагающихся как пристеночно, так и в центре фолликула, что свидетельствует о высокой ферментативной активности тироцитов. Капилляры щитовидной железы у всех бычков I группы умеренно расширены, в их просветах присутствуют клетки крови, в основном эритроциты. Исходя из результатов гистологического анализа структуры щитовидной железы можно заключить, что у животных I группы она функционирует нормально.

У животных, получавших древесные опилки (II группа), паренхима щитовидной железы состояла из крупных фолликулов полигональной формы, в полости которых обнаруживались мелкие резорбционные вакуоли. Коллоид таких фолликулов был интенсивно окрашен и заполнял весь фолликул. Тиреоидный эпителий имел низкокубическую, а иногда и уплощенную форму (рис. 5, б). Между фолликулами располагались значительные прослойки соединительной ткани, что угнетающе действовало на функцию железы (уменьшалась ее секреторная часть). Характерной особенностью желез почти всех животных этой группы явилось расширение капилляров, просветы которых были сплошь заполнены эритроцитами, в результате чего степень васкуляризации оказалась на 30 % больше, чем в контроле. Обнаруживались участки с нарушением гемодинамики и проявляющейся очаговой гиперемией, кровоизлияниями, что, очевидно, является общей реакцией организма на резкую смену состава рациона — введение древесных опилок. Общая гистологическая картина щитовидной железы у бычков II группы говорит о ее гипофункции, что подтверждается меньшей высотой тиреоидного эпителия и большими, чем в контроле, диаметром фолликулов и индексом Брауна (табл. 4). Большую абсолютную и относительную массу железы в этой группе можно объяснить преобладанием процессов синтеза и накопления гормона в полости фолликулов над его выведением, а также более высокой степенью васкуляризации, чем у бычков I группы.

У животных, выращенных на барде без грубого корма (III группа), в паренхиме железы имелись средние и мелкие фолликулы, заполненные бледноокрашенным коллоидом с крупными и мелкими резорбционными вакуолями (рис. 5, в). Фолликулярный эпителий цилиндрической формы, высокий. Ядра эпителиальных клеток крупные, четко контурированные, с многочисленными глыбками хроматина, расположены у базального полюса клеток. Часто в железах обнаруживались фолликулы, коллоид которых был разжижен или совсем отсутствовал, в результате фолликулы приобретали удлинненную форму. Нередко встречались фолликулы с разрушением эпителиальной стенки, но с повышенной резорбционной активностью. В полости таких фолликулов часто наблюдались десквамированные эпителиальные клетки, что является признаком усиления функционального напряжения железы в условиях адаптации и проявления голокринового типа секреции. В одном случае были обнаружены фолликулы полигональной формы с обильным накоплением коллоида, в котором слабо выражена вакуолизация, эпителиальные клетки были плоскими. Тем не менее железа у бычков III группы более активна, чем у животных I и II групп.

Учитывая литературные данные [1, 2, 17, 18], можно полагать, что повышение функциональной активности щитовидной железы у

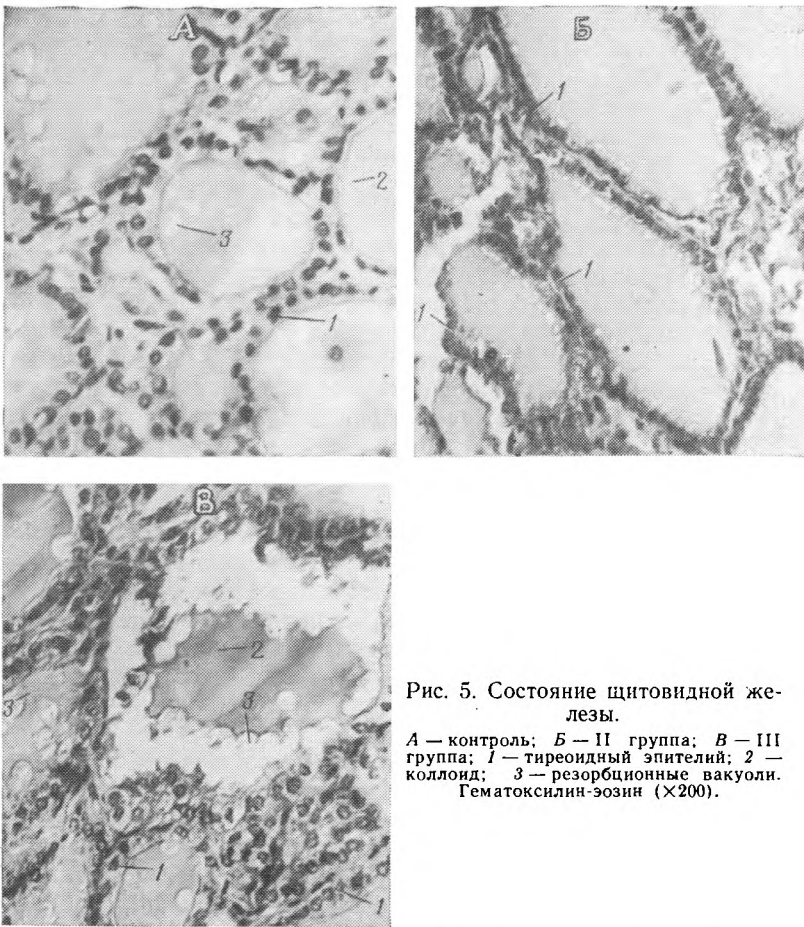


Рис. 5. Состояние щитовидной железы.

А — контроль; Б — II группа; В — III группа; 1 — тиреоидный эпителий; 2 — коллоид; 3 — резорбционные вакуоли. Гематоксилин-эозин (X200).

бычков III группы является следствием метаболического стресса, вызванного большим содержанием воды и белков, поступающих с бардой. В результате в их крови увеличилось содержание кетоновых тел (ацетоуксусной и бетаоксимасляной кислот), что может провоцировать усиление основного обмена и уровня активности щитовидной железы [13, 20].

Надпочечники. Абсолютная и относительная масса надпочечников у животных III группы была выше, чем у бычков I и II групп. Это, очевидно, можно объяснить более быстрыми темпами снижения живой массы, усиленной вакуолизацией цитоплазмы клеток коркового и мозгового веществ, а также высокой васкуляризацией в пучковой зоне и мозговом веществе надпочечников (табл. 1 и 5).

Ширина коркового слоя надпочечников у бычков I группы несколько больше (на 0,5 мм), чем мозгового. В корковом слое значительную часть занимает пучковая зона (табл. 5). Цитоплазма клеток коркового и мозгового веществ равномерно окрашена, в ядрах просматриваются ядрышки [1—2]. Минимальный объем ядер и клеток в сетчатой зоне коркового вещества, максимальный — в мозговом веществе. Ядерно-цитоплазменное отношение в клетках пучковой зоны коркового вещества высокое. Как в корковом, так и в мозговом веществе надпочечников контрольных бычков наблюдалась умеренная васкуляризация — 10% во всех зонах.

У животных II группы функциональные изменения в надпочечниках сопровождались определенными морфологическими перестройками (табл. 5). Толщина коркового слоя у них увеличилась на 12 мм за счет пучковой и клубочковой зон. Клубочковый слой состоял иногда из одного ряда цилиндрических клеток со светлой цитоплазмой, в которой крупные вакуоли занимали большую ее часть. Ядра клеток этой

Морфологические показатели надпочечников

Зона надпочечника	Ширина зон, мм	Объем ядра, мкм ³	Объем клетки, мкм ³	Ядерно-плазменное отношение	Васкуляризация, %
I группа					
Клубочковая	0,44±0,01	82,41±0,35	654,41±0,11	1:6	10,06±0,04
Пучковая	0,89±0,007	63,70±0,047	1022,21±0,04	1:15	10,03±0,01
Сетчатая	0,53±0,008	53,92±0,047	523,31±0,12	1:8	9,93±0,01
Мозговое вещество	1,36±0,006	100,6±0,67	1226,53±0,03	1:11	10,83±0,05
II группа					
Клубочковая	0,62±0,011	90,97±0,04	728,91±0,05	1:7	11,16±0,17
Пучковая	0,92±0,003	74,29±0,04 ^г	986,42±0,16	1:12	14,46±0,20 ^г
Сетчатая	0,44±0,12	54,32±0,07	542,26±0,03	1:9	12,33±0,18
Мозговое вещество	1,86±0,003	131,71±0,03 ^г	1428,43±0,14 ^г	1:9	11,13±0,16
III группа					
Клубочковая	0,35±0,003	84,32±0,12	612,44±0,03	1:6	9,63±0,32
Пучковая	0,70±0,006	49,34±0,002 ^г	1216,72±0,13	1:23	10,24±0,095
Сетчатая	0,69±0,0012	40,52±0,04	498,54±0,01	1:12	15,06±0,05 ^г
Мозговое вещество	2,92±0,009 ^г	86,14±0,01	1575,81±0,21 ^г	1:13	16,11±0,26 ^г

^г Разница достоверна с I группой при P<0,05.

зоны были крупнее, чем у животных I группы, хотя разница недостоверна. Одновременно с большим размером ядер оказались крупнее клетки, при этом ЯПО возросло на одну условную единицу. Пучковая зона построена из клеток кубической и цилиндрической формы, с более крупными ядрами, чем у животных I группы. Однако размер клеток пучковой зоны меньше, чем в контроле, отсюда меньшее ЯПО. Это, очевидно, свидетельствует о более высоком синтезе и экстррузии стероидного гормона в кровяное русло. В пучковой зоне резко расширены кровеносные капилляры, усиливается васкуляризация (табл. 5), что, по-видимому, обусловлено необходимостью доставки клеткам большого количества кислорода, который участвует в энергетическом обеспечении стероидогенеза. В сетчатой зоне часто встречаются изолированные скопления клеток со светлой цитоплазмой, окруженные слоем соединительно-тканых клеток. Появление подобных островков связано с функциональным напряжением органа. Слой мозгового вещества значительно больше, чем у животных I группы, что определяется большим размером клеток.

У бычков III группы ширина коркового вещества в надпочечниках меньше, а мозгового — в 2 раза больше, чем в контроле. Во внутренней и средней частях пучковой зоны имеется некроз клеток. Цитоплазма клеток пучковой зоны интенсивно вакуолизирована. Клетки неравномерно окрашиваются эозином: в одних клетках цитоплазма окрашивается слабо, в других — резко эозинофильно. Многие ядра пучковой зоны бледноокрашены, у них отсутствуют глыбки хроматина. Часть ядер уменьшена в размерах, и многие из них являлись пикнотичными как следствие функционального истощения органа, что свидетельствует о низком ядерном синтезе и замедленных экстррузионных процессах. В сетчатой зоне надпочечников синусоидные капилляры неравномерно расширены. Отмечается расстройство гемодинамики, что выражается полнокровием сосудов, стазом крови, периваскулярным скоплением эритроцитов. Наличие резко расширенных синусоидов на-

блюдается и в мозговом веществе, где объем клеток значительно меньше, чем у животных I группы. Клетки мозгового вещества растянуты, в них с трудом определяются границы. В цитоплазме присутствуют крупные вакуоли, свидетельствующие о преобладании процесса оводнения секреторных гранул. Описанное морфологическое состояние мозгового вещества обусловило его расширение в 2 раза по сравнению с животными I группы.

Выводы

1. Длительный откорм (165 дней) молодняка крупного рогатого скота на барде с включением в рацион соломы озимой пшеницы не оказывает отрицательного влияния на гистоструктуру печени, щитовидной железы и надпочечников, однако при таком кормлении происходит некоторое гидропическое набухание поджелудочной железы.

2. При замене соломы смешанными древесными опилками в рационе животных, откармливаемых на барде, у них повышается функция надпочечников, о чем свидетельствуют большие размеры ядер в пучковой и клубочковой зонах коркового и мозгового слоев, более высокая степень васкуляризации, чем у животных I группы, что характерно для активных процессов стероидогенеза. Абсолютная масса щитовидной железы оказалась на 20 % больше, чем у контрольных бычков, что обусловлено преобладанием процессов синтеза и накопления гормонов над их выведением. Структура щитовидной железы отличалась большими внутренним диаметром фолликулов (на 20 %) и индексом Брауна, меньшей (на 30 %) высотой фолликулярного эпителия, чем в контроле, что указывает на низкую ее функциональную активность.

Абсолютная масса поджелудочной железы меньше (на 17 %), чем у бычков I группы, что обусловлено меньшими размерами ядер и клеток как эндокринной, так и экзокринной ее частей. В паренхиме ее более чем в 2 раза меньше количество островковой ткани. Наблюдаются пролиферация CENTROACINOSНЫХ клеток и эпителия внутريدольковых выводных протоков, активация эндотелия. Абсолютная масса печени на 8 % больше, чем в контроле, что связано с обильным кровенаполнением органа. Структурно-функциональные изменения в паренхиме печени проявляются в нарушении кровообращения, обильной лимфоидной инфильтрации, дистрофических изменениях.

3. Отсутствие грубого корма в рационе животных, получавших барду, оказало угнетающее действие на функцию надпочечников, о чем свидетельствуют меньшие, чем у бычков I группы, объемы ядер пучковой и сетчатой зон коркового вещества, усиленная вакуолизация цитоплазмы клеток, присутствие пикнотических изменений ядер и клеток, расстройство гемодинамики. В щитовидной железе внутренний диаметр фолликулов меньше (на 12 %), а высота эпителия больше (на 26 %), чем в контроле. В поджелудочной железе в 2 раза меньше количество островков и островковой ткани, что отрицательно сказалось на функции.

В паренхиме печени обнаружено большое количество клеток в состоянии зернистой дистрофии, что указывает на снижение ее белковой и гликогенсинтетической деятельности.

4. Смешанные необработанные древесные опилки можно использовать в качестве заменителя соломы при откорме крупного рогатого скота на барде сравнительно короткий отрезок времени — в период откорма, а не при более длительном хозяйственном использовании животного с тем, что избежать вредного влияния на продуктивность из-за наличия токсических смол.

5. Откорм животных на барде без грубого корма вызывает серьезные структурные изменения в печени, поджелудочной железе и эндокринных органах, что отрицательно сказывается на их функции, приводит к нарушению обмена веществ и снижению продуктивности [4].

1. Алексеев Н. П. Этиопатогенез обменных расстройств у скота, откармливаемого бардой. — Сб. науч. тр. Белорусской с.-х. акад., 1980, вып. 39, с. 7—13.
2. Антрушин М. С. Изменение уровня кетонных тел в крови КРС при барданом откорме. — В кн.: Профилактика незаразных болезней с.-х. животных. М.: Колос, 1977, с. 65—67.
3. Белоносов Н. И. Основные вопросы промышленной технологии откорма скота на барде. — Научн. тр. ЛСХИ, 1977, т. 328, с. 54—56.
4. Вракин В. Ф., Ходырев А. А., Чариков Ю. и др. Откорм молодняка на барде с использованием опилок. — Животноводство, 1980, № 12, с. 41—43.
5. Вракин В. Ф., Драганов И. Ф., Павлова Л. П. Морфология пищеварительного тракта бычков чернопестрой породы при откорме на барде. — Изв. ТСХА, 1982, вып. 4, с. 152—156.
6. Вракин В. Ф., Ходырев А. А., Драганов И. Ф. Моторная функция рубца у молодняка крупного рогатого скота при откорме на барде. — Изв. ТСХА, 1981, вып. 6, с. 149—155.
7. Вракин В. Ф., Морозова Н. Н., Драганов И. Ф. Особенности гистологического строения слюнных желез у бычков при откорме на барде. — Изв. ТСХА, 1982, вып. 2, с. 152—158.
8. Гут Б. М. Теоретические основы откорма молодняка крупного рогатого скота на барде без грубого корма. — В кн.: Соверш. техн. произв. молока и мяса. М., 1975, с. 74—87.
9. Гут Б. М. Интенсивный откорм на барде. — Животноводство, 1979, № 2, с. 61—63.
10. Гут Б. М., Гусев В. С. Эффективность откорма крупного рогатого скота на барде без грубого корма. — Науч. тр. ЛСХИ, 1977, т. 328, с. 73—75.
11. Голомолзина Е. В., Касаткин Ю. Н., Малахов А. Г., Гормоны коры надпочечников и щитовидной железы и АКТГ у крупного рогатого скота при жомовом откорме. — Сб. тр.: Проблемы биологии и патологии, 1975, т. 80, с. 65—68.
12. Курманов Н. А., Костин В. В., Хмельницкий Б. Н., Титов В. В., Якупова Н. М. Влияние на организм животных барды, полученной из токсического зерна. — Ветеринария, 1971, № 9, с. 87—90.
13. Люкенс Ф. Белковый, жировой и углеводный обмен веществ. — В кн.: Щитовидная железа. Л.: Изд-во Мед. лит-ры, 1963, с. 310.
14. Радченков В. П. О нейроэндокринной регуляции функций организма. В кн.: Гормоны в животноводстве, 1970, с. 24—34.
15. Радченков В. П. О гормональной регуляции синтеза белка в тканях животных. — Тр. ВНИИ физиол. и биохим. с.-х. животных, 1979, т. 22, с. 3—11.
16. Сноз Г. В. Патоморфологические изменения при нарушениях обмена веществ у молодняка крупного рогатого скота в условиях промышленного откорма. Автореф. канд. дисс., М., 1976.
17. Шамберев Ю. Е., Атрашков В. А. Влияние углеводной и белковой нагрузок на эндокринную систему бычков-кастратов. — Докл. ТСХА, 1970, вып. 164, с. 29—33.
18. Химица В. А., Белоносов Н. И. Взаимосвязь между структурой рациона и рубцовым пищеварением при откорме скота на барде. — Науч. тр. ЛСХИ, 1977, т. 314, с. 59—63.
19. El Sabban, F. F., Lang T. A., Baumgardt V. R. — J. animal. Sci. USA, 1971, vol. 32, N 4, p. 749—755.

Статья поступила 6 мая 1983 г.

SUMMARY

Experiment was carried out on the state farm ((Zarya", Torzhok district of the Kalinin region, with three groups of bulls-analogues at the age of 10 months (30 heads in each). At 15.5 months the animals were slaughtered. The 1st group was fed with grain-and-potato distillery refuse, concentrates, winter wheat straw, coniferous meal, salt, chalk; the 2nd group instead to straw was given sawdust in quantity equivalent to straw as to fibre content; the 3rd group received the same ration, but without roughage.

Bulls of the 2nd group revealed increased function of suprarenal gland, reduced function of thyroid and pancreatic glands and liver. Bulls of the 3rd group had worse conditions of all the organs studied, excluding thyroid, which increased its function. Sawdust as straw substitute can be used for a short period of time—only during fattening.