

УДК 636.52/.58:591.445:636.083.312.4

## **МОРФОФУНКЦИОНАЛЬНОЕ СОСТОЯНИЕ НАДПОЧЕЧНИКОВ БРОЙЛЕРОВ, ВЫРАЩИВАЕМЫХ ПРИ ВЫСОКОЙ ПЛОТНОСТИ ПОСАДКИ С ПРИМЕНЕНИЕМ АНТИСТРЕССОВЫХ ПРЕПАРАТОВ**

В. Ф. ВРАКИН, А. М. СИЛАЕВА, А. А. ЕФИМОВА

(Кафедра анатомии, гистологии и эмбриологии с.-х. животных)

С целью профилактики стресса у цыплят-бройлеров, выращиваемых в клетках с высокой плотностью посадки, были испытаны препараты, обладающие различными адаптогенными свойствами, и изучено их влияние на надпочечники. Установлено, что при высокой плотности посадки (53 и 59 гол/м<sup>2</sup>) усиливаются синтез и секреция катехоламинов — адреналина и норадреналина, возрастает функциональная активность интерреналовой ткани надпочечника. При использовании триоксазина преобладает секреция кортикостероидных гормонов; у цыплят, получавших аспирин, морфологическая структура надпочечника значительно изменялась; скормливание смеси янтарной и аскорбиновой кислот нормализует секреторную активность надпочечника при высокой плотности посадки.

Признаки физиологического напряжения организма бройлеров, получавших препараты, были отчетливо выражены только при чрезмерно высокой плотности посадки (59 гол/м<sup>2</sup>).

Вопрос об оптимальной плотности посадки бройлеров при их выращивании в клетках остается актуальным в течение более чем 20 лет. Это обусловлено тем, что, во-первых, по мере совершенствования технологии клеточного содержания возникает необходимость наиболее полной реализации продуктивных возможностей бройлеров, во-вторых, высокая плотность посадки позволяет увеличить выход мясной продукции с единицы площади производственных помещений [16, 21]. По рекомендациям ВНИТИП [11], плотность посадки при выращивании бройлеров в клетках до 56-дневного возраста составляет 34,5 гол/м<sup>2</sup>. Но при выращивании цыплят применяются и более высокие плотности посадки — от 38—40 [10] до 50 гол/м<sup>2</sup> [3]. Нам представляется, что использование столь плотных посадок требует серьезного биологического обоснования, поскольку в этих условиях может создаться ситуация, вызывающая развитие стрессового состояния у бройлеров.

При высокой плотности посадки усугубляется отрицательное воздействие на птицу всех стресс-факторов, обусловленных концентрацией

животных: затрудняется доступ к корму и воде, возникает опасность развития инфекции, появляется тенденция к изменению параметров микроклимата [6]. Увеличивающееся шумовое воздействие также может вызывать стрессовое состояние у птицы; обостряются внутригрупповые взаимоотношения [20].

Воздействие стресс-факторов препятствует реализации генетически заложенных продуктивных качеств птицы из-за снижения интенсивности синтетических процессов за счет усиления энергетических затрат на поддержание нормальных функций организма. Известно, что именно высокопродуктивная птица, для которой характерна повышенная напряженность обменных процессов, наиболее чувствительна к воздействию стресс-факторов [18].

В настоящее время проблема адаптации пород и линий сельскохозяйственных животных к условиям современного промышленного животноводства решается с позиций разработки оптимальной технологии содержания и эксплуатации, включающей использование антистрессовых средств, в том числе антистрессовых препаратов [8].

В 1978 г. ВНИТИП были разработаны методические рекомендации, в которых предложен ряд антистрессовых препаратов для птицы [12]. Сравнительных данных об эффективности применения фармакологических средств разной направленности действия при высокой плотности посадки бройлеров нами в литературе не обнаружено.

Целью настоящей работы являлось изучение влияния нескольких антистрессовых препаратов с различным механизмом нормализующего действия на организм бройлеров в условиях высокой плотности посадки. В качестве антистрессовых препаратов использовали транквилизатор триоксазин, ацетилсалициловую кислоту как ингибитор простагландинов, а также комплекс метаболитов энергетического обмена — янтарную кислоту в сочетании с аскорбиновой.

В задачу исследований входило изучение адаптивных возможностей бройлеров; одним из критериев оценки являлось морфофункциональное состояние надпочечников.

### Методика

Опыт проводили в 2 повторностях на Петелинской птицефабрике в весенне-летний период 1980 и 1981 гг. Использовали петушков-бройлеров, так как именно они в наибольшей степени подвержены воздействию стресс-факторов [19]. Для опыта было отобрано 700 петушков суточного возраста, которых выращивали на протяжении 5 нед в обычных условиях. В 35-дневном возрасте сформировали 4 группы: I—контроль\* (обычный рацион); II — цыплята, получавшие с кормом янтарную (0,5 г/кг) и аскорбиновую (0,1 кг/кг) кислоты; III — в рацион добавляли ацетилсалицилат (3 г/кг); IV — цыплята, получавшие триоксазин (0,3 г/кг корма). В каждой группе птица содержалась при разной плотности посадки (варианты): 33 гол/м<sup>2</sup> — плотность посадки, принятая на птицефабрике; 53 гол/м<sup>2</sup> — предполагаемый предел желательного для птицефабрики увеличения плотности посадки; 59 гол/м<sup>2</sup> — плотность посадки, заведомо вызывающая стресс. В каждом варианте в начале опыта было окольцовано ножными метками равное количество животных-аналогов для отбора биологических проб. Бройлеров размещали в среднем ярусе

клеточных батарей КБУ-3. Корм раздавали вручную.

Антистрессовые препараты вводили в корм в течение двух последних недель выращивания (с 42-дневного возраста), так как именно этот период наиболее тяжело переносится бройлерами при высокой плотности посадки.

В конце опыта после убоя цыплят надпочечники извлекали, взвешивали, фиксировали в жидкости Буэна, проводили через спирт, целлоидиновое масло и хлороформ и заливали в парафин. Срезы изготавливали на санном микротоме толщиной 5—7 мк, а затем окрашивали их гематоксилин-эозином. Определяли соотношение хромаффинной и интерренальной тканей и степень васкуляризации с помощью стереологической решетки по методу Автандилова [2].

Для определения содержания гормонов использовали биохимические методы. В ткани надпочечника устанавливали уровень адреналина (А) и норадреналина (НА) по методу Матлиной [7], в крови — содержание кортикостерона по методу Де Мура в модификации Шульке и Фегенера.

### Результаты

Характерным признаком стресс-реакции организма является гипертрофия коркового вещества надпочечника, вызванная изменением ми

Соотношение интерреналовой (И), хромаффинной (Х) и сосудистой (С) тканей надпочечника (%)

| Ткань | Группа цыплят         |                         |                         |            |
|-------|-----------------------|-------------------------|-------------------------|------------|
|       | I (контроль)          | II                      | III                     | IV         |
|       | 33 гол/м <sup>2</sup> |                         |                         |            |
| И     | 44,32±2,50            | 32,00±2,70              | 39,36±2,30              | 46,39±3,07 |
| Х     | 41,20±3,90            | 41,98±1,70              | 43,78±1,60              | 39,19±1,80 |
| С     | 14,54±3,20            | 16,49±1,07              | 17,07±1,80              | 14,42±1,30 |
|       | 53 гол/м <sup>2</sup> |                         |                         |            |
| И     | 41,61±2,40            | 40,34±1,20              | 43,06±1,20              | 43,13±1,50 |
| Х     | 43,06±3,50            | 42,50±4,20              | 42,23±0,80              | 43,43±2,03 |
| С     | 14,36±1,30            | 17,59±2,90              | 15,20±1,50              | 13,61±0,90 |
|       | 59 гол/м <sup>2</sup> |                         |                         |            |
| И     | 43,3±3,60             | 42,14±2,40 <sup>+</sup> | 42,47±2,01              | 48,57±1,30 |
| Х     | 37,07±3,04            | 45,27±1,20 <sup>+</sup> | 34,26±2,20              | 37,86±2,10 |
| С     | 13,17±0,60            | 12,99±1,90              | 21,57±2,70 <sup>+</sup> | 13,09±1,10 |

Примечание. Здесь и далее точкой обозначена достоверность разности с нормативной плотностью посадки при  $P < 0,05$ ; плюсом между опытными группами и контролем при  $P < 0,05$ .

тотической активности интерреналовых клеток и интенсивности синтеза кортикостероидов. Напряженную деятельность интерреналовых клеток, обеспечивающую усиленный синтез гормонов, отражают и увеличение размеров их ядер, а также расширение капиллярной сети [5].

В надпочечниках кур интерреналовая ткань состоит из анастомозирующих двухслойных тяжей; при стрессе в основном изменяются кортикальные клетки периферической части надпочечников.

Без применения препаратов. Надпочечники бройлеров контрольной группы при оптимальной плотности посадки характеризуются примерно одинаковым содержанием хромаффинной и интерреналовой тканей. Корковое вещество довольно компактно расположено по периферии органа, его содержание в среднем незначительно превышает количество мозгового вещества — на 7,6% (табл. 1).

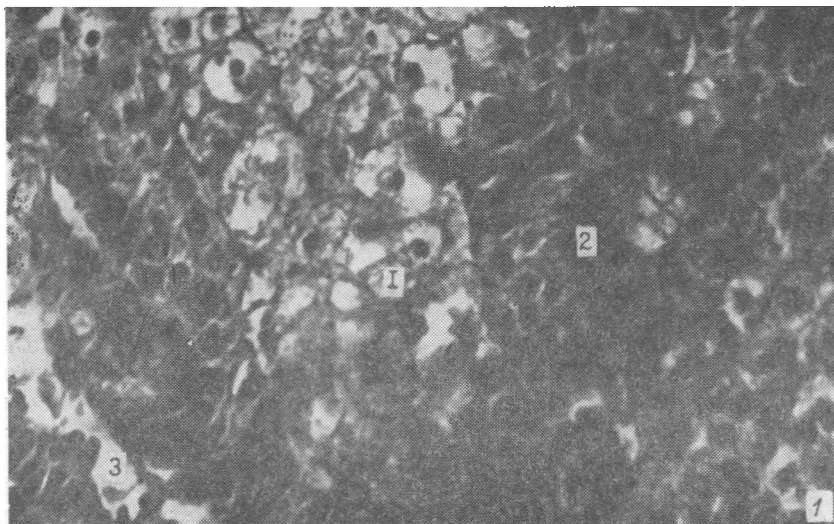


Рис. 1. Надпочечник бройлеров контрольной группы (плотность посадки 53 гол/м<sup>2</sup>).

1 — хромаффинная ткань; 2 — интерреналовая ткань; 3 — капилляр.

Таблица 2

Содержание адреналина (А) и норадреналина (НА) в надпочечнике (мкг/г)  
и уровень 11-ОКС в крови (мкг/100 мл)

| Гормон | Группа       |                       |           |           |
|--------|--------------|-----------------------|-----------|-----------|
|        | I (контроль) | II                    | III       | IV        |
|        |              | 33 гол/м <sup>2</sup> |           |           |
| А      | 3,04±0,61    | 2,56±0,55             | 4,70±0,98 | 2,37±0,96 |
| НА     | 0,73±0,28    | 0,33±0,11             | 2,00±0,37 | 0,44±0,07 |
| 11-ОКС | 2,69±0,19    | 3,70±0,59             | 3,13±0,19 | 2,09±0,40 |
|        |              | 53 гол/м <sup>2</sup> |           |           |
| А      | 4,10±0,35    | 3,94±0,85             | 2,71±0,57 | 3,73±0,92 |
| НА     | 0,50±0,05    | 0,90±0,38             | 0,41±0,07 | 0,55±0,11 |
| 11-ОКС | 3,28±0,40    | 3,03±0,49             | 2,90±0,29 | 2,99±0,31 |
|        |              | 59 гол/м <sup>2</sup> |           |           |
| А      | 3,71±0,23    | 2,52±0,28             | 4,02±0,88 | 1,90±0,55 |
| НА     | 1,54±0,11    | 0,49±0,18             | 1,40±0,19 | 0,79±0,22 |
| 11-ОКС | 2,91±0,16    | 2,99±0,28             | 2,21±0,24 | 3,13±0,36 |

При плотности посадки 53 гол/м<sup>2</sup> функциональная активность мозгового вещества несколько повышается. Хромаффинная ткань имеет вид крупноячеистой сети с рыхло расположенными клетками и хорошо развитыми сосудами, заполненными эритроцитами. Цитоплазма клеток бледно окрашена; в одном случае ядра клеток яркие, крупные, с хорошо выраженными нитями хроматина, в другом — более мелкие, сморщенные (рис. 1).

Считается [17], что хромаффинным клеткам надпочечника во время синтеза и накопления катехоламинов (КА) свойственны округлое ядро с гипертрофированным ядрышком и многочисленные секреторные гранулы. По мере накопления секрета ядро уменьшается при значительном сгущении хроматина. В этот период в цитоплазме клеток содержится большое количество КА. При выделении гормонов ядра вновь становятся округлыми, пузырьковидными и имеют довольно крупные размеры; цитоплазма светлая, пенная в связи с присутствием многочисленных вакуолей.

Наблюдаемая в нашем случае картина отражает асинхронность функционирования хромаффинноцитов, но в целом она позволяет предположить повышенное содержание гормонов в ткани, что подтверждается результатами биохимического исследования (табл. 2).

Корковое вещество при плотности посадки 53 гол/м<sup>2</sup> также хорошо выражено. Его клетки довольно мелкие, с крупными темными ядрами, что является признаком активной секреции кортикостероидов. Это согласуется с повышенной концентрацией 11-ОКС в крови. Отметим, что при данной плотности посадки уровень кортикостерона в крови так же, как и содержание А в хромаффинной ткани, наиболее высокий. Очевидно, плотность- посадки 53 гол/м<sup>2</sup> вызывает физиологическое напряжение организма бройлеров, соответствующее субэкстремальному стрессовому состоянию [5].

У бройлеров при плотности посадки 59 гол/м<sup>2</sup> по сравнению с плотностью посадки 53 гол/м<sup>2</sup> в конце выращивания содержание мозгового вещества надпочечника (табл. 1) достоверно уменьшилось в основном за счет увеличения содержания коркового вещества, превышающего количество мозгового на 23%. На всех изученных срезах надпочечников цыплят этого варианта даже при визуальной оценке четко прослеживается преобладание ярких крупных двухрядных тяжей коркового вещества и обилие кровеносных сосудов между ними. Клетки интерренальной ткани ярко окрашены, имеют крупные ядра. Мозговое вещество на большинстве препаратов выглядит сморщенным, ядра клеток мелкие. Однако встречаются срезы, на которых хромаффинная ткань

ярко окрашена, клетки плотно прилегают друг к другу, их ядра крупные.

Такое состояние мозгового вещества надпочечника может быть обусловлено усиленной инкретией КА одной популяцией хромаффинноцитов и активным синтезом гормонов другой частью клеток. Биохимический анализ содержания КА в ткани показывает, что в указанный момент содержание А и особенно НА в надпочечнике выше, чем при более низкой плотности посадки.

Концентрация гормонов коркового вещества в крови бройлеров, напротив, довольно низкая, несмотря на доминирование ткани этого вещества.

Поскольку секреция стероидных гормонов происходит параллельно с синтезом, содержание кортикостероидов в крови определяется соотношением скоростей их синтеза и распада. Регуляция содержания стероидов осуществляется главным образом путем изменения скорости их синтеза и распада [15]. Поэтому описываемое состояние тканей надпочечника может означать следующее: несмотря на проявление морфологических признаков, сопутствующих усиленному синтезу кортикостероидов, надпочечник не в состоянии произвести достаточное количество данных гормонов для поддержания энергетического гомеостаза на должном уровне. В этой критической ситуации, так же как и в стадии «тревоги» при стрессе, усиливается секреция КА, обладающих мощным гликолитическим и липолитическим действием. Высокое содержание НА в органе также указывает на сильное физиологическое напряжение организма.

Применение комплекса органических кислот. Соотношение корковой и мозговой тканей в надпочечнике при нормативной плотности посадки близко к 1 : 1. Поверхность сосудистого русла по сравнению с контролем увеличена на 13,4 %.

На большинстве препаратов наблюдается равномерное развитие коркового и мозгового вещества. Хромаффинные клетки крупные, с большими темными ядрами, внутри которых хорошо видно темное ядрышко. Результаты биохимического анализа КА в ткани показывают, что количество НА в надпочечнике этой группы уменьшается. Это приводит к снижению и уровня А в конце выращивания (соотношение А : НА составляет 7,8 : 1, в контроле 4,2 : 1).

При повышенном содержании в крови аскорбиновой и янтарной кислот, которым свойственна способность стабилизировать КА и усиливать их биологический эффект [14], у цыплят, возможно, снижается потребность в этих гормонах.

Корковое вещество на препаратах расположено компактно, образовано из узких клеток, имеющих ярко окрашенную цитоплазму и мелкие темные ядра. Несмотря на высокий уровень гормонов в крови, наблюдается тенденция к некоторому торможению процесса стероидогенеза в надпочечнике. Сосудистое русло хорошо выражено, что свидетельствует о достаточной функциональной активности надпочечника и отчасти, возможно, о низком уровне НА в крови (рис. 2).

В условиях чрезмерно высокой плотности посадки количество хромаффинной ткани выше, чем интерреналовой, в отличие от той картины, которая наблюдается у бройлеров, не получавших антистрессовых препаратов. Процентное содержание мозговой ткани в надпочечнике бройлеров II группы в 1,3 раза, выше, чем в I группе, при такой же плотности посадки. Клетки хромаффинной ткани крупные, с мелкими темными ядрами, цитоплазма незначительно вакуолизирована, границы клеток хорошо различимы. Такая структура хромаффинной ткани свидетельствует об активных процессах накопления гормонов и подготовке к их выведению.

Клетки интерреналовой ткани мелкие, с мелкими ядрами, между ними имеется большое количество просветов. Это позволяет предположить снижение интенсивности синтеза кортикостероидов к концу выращивания птицы.

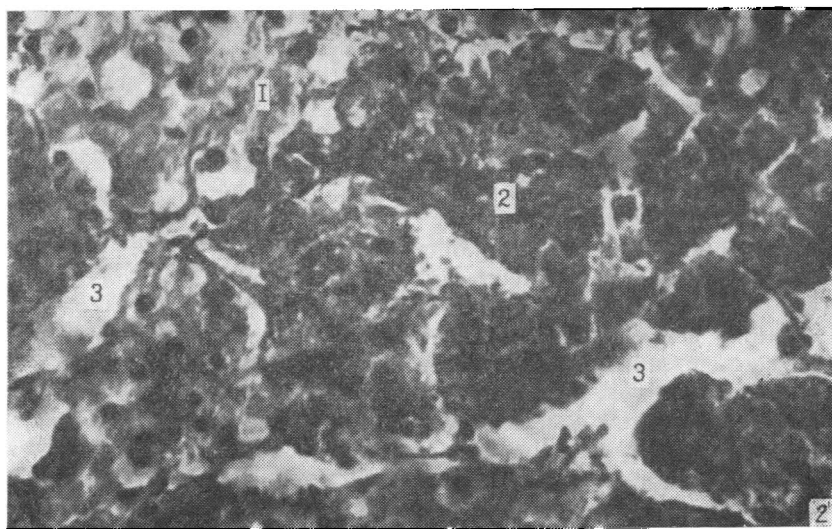


Рис. 2. Надпочечник бройлеров, получавших смесь янтарной и аскорбиновой кислот.

Обозначения те же, что на рис. 1.

Уровень секреции гормонов коркового и мозгового вещества надпочечника значительно отличался от такового в контроле. Так, при плотности посадки 53 гол/м<sup>2</sup> происходят изменения в синтезе НА и выведении в кровь А (а не НА, как в I группе); уровень кортикостерона в крови несколько снижается. Ослабление физиологического напряжения в организме бройлеров по сравнению с цыплятами контрольной группы при высокой плотности посадки обусловлено антистрессовым воздействием смеси янтарной и аскорбиновой кислот. Не исключено, что благодаря дополнительному поступлению в организм птицы янтарной кислоты недостаток пирувата, возникающий при стрессе, восполняется [9] и нормализуется энергетический обмен. С другой стороны, введение с кормом экзогенных янтарной и аскорбиновой кислот может предотвратить разобщение окислительного фосфорилирования, инициируемое глюкокортикоидами при стрессе.

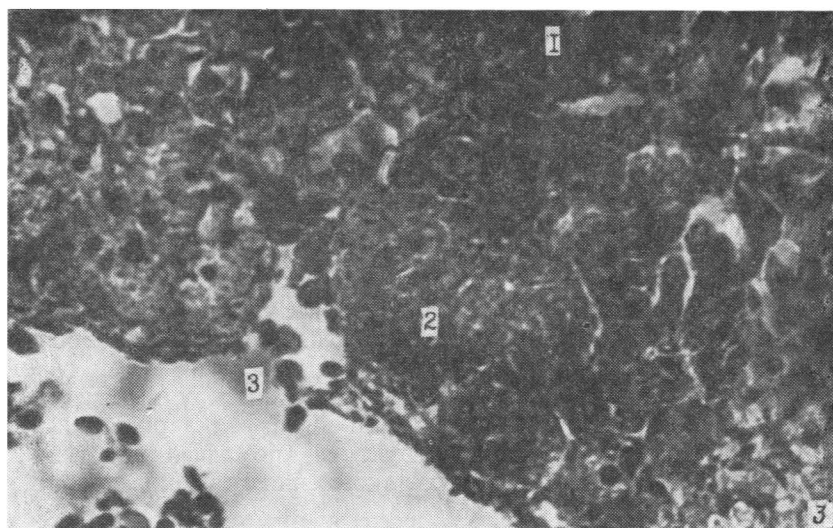


Рис. 3. Надпочечник бройлеров, получавших ацетилсалициловую кислоту.

1 — хромаффинная ткань; 2 — интерренальная ткань; 3 — кровеносный сосуд с эритроцитами.

Применение ацетилсалицилата. На препаратах надпочечников доминирует хромаффинная ткань (табл. 1). Содержание коркового вещества в надпочечниках цыплят III группы наиболее низкое, в частности на 12,2% меньше, чем в контрольной группе. Содержание мозгового вещества в среднем немного выше, чем в контрольной (на 6,3 %) и других группах. Сосудистое русло занимает большую площадь срезов (17,0%), что указывает на активный отток гормонов надпочечника с кровью.

Хромаффинные клетки крупные, цитоплазма их значительно вакуолизована. Ядра мелкие, темные, часто сморщенные. Описанная гистоструктура позволяет предположить очень активное функционирование мозговой ткани надпочечника, при этом большая часть хромаффинных клеток находится, по-видимому, в стадии оводнения секреторных гранул и выведения секрета, о чем также свидетельствует высокое содержание НА и А в органе, выявленных биохимическим путем.

Клетки интерреналовой ткани на большинстве препаратов выглядят необычно: бросается в глаза чрезвычайная вакуолизация цитоплазмы, в которой практически не заметны ядра; часто клетки и образуемые ими тяжи деформированы. По мнению одних авторов, вакуолизация клеток связана с нарушениями обмена, по мнению других, вакуолизация клеток коркового вещества обусловлена насыщенностью липидами [13].

Орган буквально переполнен кровью, сеть кровеносных сосудов сильно развита (рис. 3). Очевидно, что это в большей степени определяется активизацией секреции катехоламинов, нежели выделением кортикостероидов, так как уровень последних в крови не превышает норму.

Соотношение коркового и мозгового вещества в надпочечнике цыплят, выращенных при высокой плотности посадки, примерно одинаковое. Сосудистое русло хорошо развито, что указывает на активную функцию органа; отмечено обилие эритроцитов.

Обе ткани надпочечника находятся в активном состоянии. Корковое вещество характеризуется крупными ядрами, малым количеством цитоплазмы (на некоторых препаратах цитоплазма вакуолизована). Морфофункциональное состояние хромаффинной ткани не отличается от нормативного варианта данной группы. Биохимические показатели активности органа находятся в пределах нормы.

Скармливание ацетилсалициловой кислоты при чрезмерно высокой плотности посадки привело к изменению в соотношении хромаффинной и интерреналовой тканей в сторону снижения (на 8,5%) содержания первой. Количество мозгового вещества в надпочечнике к концу выращивания достоверно уменьшается по сравнению с его количеством при нормативной и высокой плотности посадки (53 гол/м<sup>2</sup>). Достоверны различия и с группой цыплят, получавших комплекс органических кислот при плотности посадки 59 гол/м<sup>2</sup>. Подобное соотношение корковой и мозговой тканей надпочечника характерно для бройлеров I группы, выращенных при чрезмерной плотности посадки; однако площадь сосудистого русла в III группе достоверно больше, что свидетельствует о более высокой функциональной активности органа. Цитоплазма хромаффинных клеток сильно вакуолизована, у части клеток заметны мелкие ядра, но много клеток и с крупными ядрами. По-видимому, в мозговом веществе надпочечника протекают процессы усиленного выведения гормонов и подготовки к их выведению. Корковое вещество представлено дисконкомплексованными тяжами клеток с вакуолизированной цитоплазмой и довольно мелкими ядрами. Таким образом, одновременно с увеличением площади коркового вещества надпочечника четко проявляются признаки, характерные для снижения синтеза кортикостероидов. При биохимическом анализе также выявлен невысокий уровень 11-ОКС в крови, тогда как содержание КА в ткани органа повышено. Учитывая большую массу органа, можно предположить, что синтетические возможности корковой части надпочечника неадекватны

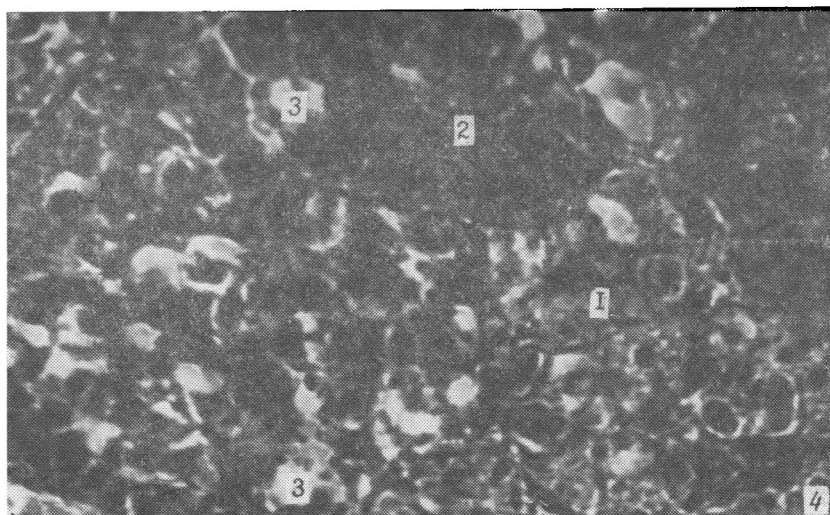


Рис. 4. Надпочечник бройлеров, получавших триоксазин.  
Обозначения те же, что на рис. 1.

силе стрессового воздействия. Высокий уровень секреции КА указывает на экстремальность ситуации.

Применение триоксазина. При нормативной посадке, как и следовало ожидать, процентное содержание хромаффинной ткани меньше, чем в других группах. На препаратах заметно активное функционирование интерреналовой ткани (рис. 4). Биохимическими методами установлено более низкое, чем в других группах, содержание гормонов надпочечника. Абсолютная и относительная его масса также меньше.

При высокой плотности посадки соотношение хромаффинной и интерреналовой тканей в надпочечнике бройлеров IV группы выравнивается. Клетки коркового вещества имеют ядра средней величины и густо окрашенную цитоплазму. В мозговом веществе содержится примерно одинаковое количество клеток как с мелкими темными, так и со светлыми крупными ядрами. Цитоплазма ярко окрашена, с признаками вакуолизации. Значительного выведения в кровь гормонов интерреналовой и хромаффинной ткани не происходит, что позволяет судить об адаптации бройлеров к данным условиям содержания.

При чрезмерно высокой плотности посадки возрастает площадь, занятая корковой частью надпочечника (на 15 % больше, чем мозговой). Клетки коркового вещества имеют темные, крупные ядра и пуччатую, ярко окрашенную цитоплазму. Ткань пронизана капиллярами, заполненными кровью. Все это указывает на активные секреторные процессы, протекающие в интерреналовой ткани. Мозговое вещество состоит из крупных клеток с большими темными ядрами, интенсивно и равномерно окрашенной цитоплазмой, лишенной вакуолей. Эти признаки характерны для состояния синтеза. Количество КА, выводимых в кровь, при этом должно быть незначительным. Биохимическими методами установлены более высокий уровень кортикостерона в крови, который достоверно выше, чем в I группе, и более низкое, чем в контроле, содержание КА (разница также достоверна). Известно, что мозговой слой надпочечников находится под прямым контролем нервных механизмов регуляции [4]; нейролептики уменьшают размах концентрации А при стрессе [1].

К концу выращивания цыплята контрольной группы достигли живой массы 1481±34 г, увеличение плотности посадки до 53 гол/м<sup>2</sup> привело к достоверному снижению живой массы. В группах цыплят, получавших антистрессовые препараты, увеличение плотности посадки до 53 гол/м<sup>2</sup> не вызвало достоверных изменений живой массы и лишь



чрезмерное уплотнение, как и в I группе, обусловило резкое снижение этого показателя.

Наиболее эффективным было включение в рацион янтарной и аскорбиновой кислот. В результате цыплята имели более высокую живую массу, чем в контроле, при всех плотностях посадки, при 53 гол/м<sup>2</sup> разница между группами составила 7,2 %.

### Выводы

1. Морфофункциональная активность надпочечника у бройлеров, выращиваемых при плотности посадки 53 гол/м<sup>2</sup>, значительно выше, чем в группе с нормативной плотностью (33 гол/м<sup>2</sup>). Чрезмерно высокая плотность посадки (59 гол/м<sup>2</sup>) вызывает усиление синтеза норадреналина и секреции адреналина, а также увеличение (на 11%) количества коркового вещества надпочечника.

2. Добавление в корм 0,05 % янтарной и 0,01 % аскорбиновой кислот при уплотнении посадки до 53 гол/м<sup>2</sup> приводит к нормализации секреторной активности надпочечника, а при плотности посадки 59 гол/м<sup>2</sup> — к усилению секреции как кортикостерона, так и катехоламинов.

3. При добавлении в корм 0,3 % ацетилсалициловой кислоты возрастает секреторная активность хромоаффинной ткани и васкуляризация органа, происходит также дискомплексация интерреналовой ткани.

4. Триоксазин угнетает активность симпатико-адреналовой системы независимо от условий выращивания, поэтому характерные признаки стресс-реакции у бройлеров даже при чрезмерной плотности посадки были выражены нечетко.

### ЛИТЕРАТУРА

1. Аверин В. С. Влияние стресс-ингибирующих веществ на функциональное состояние эндокринной системы молодняка крупного рогатого скота. — Автореф. канд. дис. Боровск, 1983. — 2. Автандилов Г. Г., Яблочанский Н. Н., Бенко В. Г. Планиметрические решетки для макро- и микроскопических стереологических исследований. — Бюл. экспериментальной биологии. М.: Медицина, 1977, с. 93—95. — 3. Загородняя М. П. Эффективность производства мяса бройлеров при различной плотности посадки в условиях клеточного содержания. — Биолог. основы и технолог. приемы повышения продуктивности с.-х. птицы. М.: ТСХА, 1986, с. 77—80. — 4. Заводская И. С., Морев Е. В. Фармакологический анализ механизма стресса и его последствий. — Л.: Медицина, 1981. — 5. Кириллов О. И. Процессы клеточного обновления и роста в условиях стресса. — М.: Наука, 1987. — 6. Кузнецова А., Кузнецов А. Роль микроклимата при интенсивном выращивании бройлеров. — Вет. гигиена и санитария, кормление и разведение с.-х. животных, 1981, вып. 69, с. 26—30. — 7. Матлина Э. Ш. Метод определения адреналина, норадреналина, дофамина и дофа в тканях. — Методы клинич. биохимии гормонов и медиаторов. — М.: Мед. ин-т им. И. М. Сеченова, 1969, с. 87—93. — 8. Методические рекомендации по стимуляции роста бройлеров. — М.: Изд-во ВНИИРиГ, 1982. — 9. Мудрый И., Новоселов Г. Профилактика поражения печени у цыплят. — Земля Сибирская, Дальневосточная, 1977, № 6, с. 17—28. — 10. Петарене Л., Пукупас П. Оптимальная плотность посадки в клетках бройлеров, разделенных по половому признаку. — Сб. тр. Прибалтийской ЗОСП, 1982, ч. 2, с. 750—758. — 11. Промышленное птицеводство. — М.: Агропромиздат, 1985. — 12. Профилактика стресса у кур. — Метод. реком. Загорск: ВНИИП, 1978. — 13. Смудьский В. Л. Влияние демеркаптоянтарной кислоты на содержание катехоламинов в тканях крыс при физической нагрузке. — Фармакология и токсикология. Вып. 12. Киев, 1977, с. 67—69. — 14. Резниченко Л. П. Критерии оценки функции коры надпочечников у КРС. — Науч.-техн. бюл. НИИ животноводства Лесостепи и Полесья УССР, 1979, № 22, с. 29—33. — 15. Ткачук В. А. Введение в молекулярную эндокринологию. — М.: Изд-во МГУ, 1983. — 16. Шкляр М. Интенсивные факторы повышения бройлерного производства. — Докл. ВАСХНИЛ, 1984, вып. 3, с. 39. — 17. Яглов В. В. Гистохимическое исследование адреналина, норадреналина и аскорбиновой кислоты в надпочечниках кошек при инсулиновой коме. — Арх. анатомии. 1966, вып. 10, с. 122—125. — 18. Ehinger F., Eschwindt B. — Arch. Gefhigein, 1981, vol. 45, N 6, p. 260—265. — 19. Fox T. — PoultrySci., 1980, vol. 59, N 11, p. 2331—2396. — 20. Venkatasubramanian D. — Poultry gwide, 1980, vol. 17, N 1, p. 25—28. — 21. Shane S. — Poultry intern, 1982, vol. 21, N 1, p. 59—66.

Статья поступила 14 апреля 1989 г.

## SUMMARY

To prevent stress in chicken-broilers grown in cages with high density, the preparations with different adaptogenous properties were tested, and their effect on suprarenals was studied. It has been found that with high cage density (53 and 59 head/m<sup>2</sup>) synthesis and secretion of catecholamines — adrenaline and noradrenaline — are intensified, the functional activity of interrenal suprarenal tissue increases. When trioxasine is used, secretion of corticosteroid hormones prevails; in chickens receiving aspirin the suprarenal morphological structure changed considerably; feeding the mixture of succinic and ascorbic acids normalizes secretory suprarenal activity at high cage density.

Symptoms of physiological tension in the body of broilers receiving the preparations were distinctly seen only at extremely high cage density (59 head/m<sup>2</sup>).

The results of investigation allow to give biological basis for application of antistress preparation to broilers in case of high cage density in order to obtain more produce of standard quality per area unit.