

## ПОЛОВАЯ И ФИЗИОЛОГИЧЕСКАЯ ЗРЕЛОСТЬ ЯРОК РОМАНОВСКОЙ ПОРОДЫ

В. С. ШИПИЛОВ, Л. Т. ГОЛУБИНА

(Кафедра акушерства, зоогигиены и ветеринарии)

В Продовольственной программе СССР на период до 1990 г. указывается на необходимость увеличения численности романовских и других пород овец в местах их традиционного разведения, что возможно только при хорошо организованной работе по воспроизводству стада, интенсивному использованию не только взрослых животных, но и ремонтных ярок.

Ранняя половая зрелость овец романовской породы свидетельствует о более ранней их физиологической зрелости и, следовательно, раннем хозяйственном использовании. Однако в литературе практически отсутствуют экспериментальные данные о сроках наступления половой зрелости, ритмичности первых половых циклов, морфологических изменениях половых органов в связи с возрастом у ярок романовской породы.

Имеющиеся сведения о сроках наступления половой зрелости у ярок довольно противоречивы, большинство из них основано лишь на наблюдениях. У ярок алтайской тонкорунной породы половая зрелость, о которой судили по морфологическому состоянию яичников, наступала в возрасте 1 года, а физиологическая — в возрасте 1,5 лет [1]. Отмечается [2], что у ярок в 7 мес значительно повышается моторика матки, в частности, наблюдается антиперистальтика. Это свидетельствует о начале полового цикла. В неполовозрелый период моторика матки у ярок в 5—7 мес неритмична, малой силы, антиперистальтические сокращения отсутствуют.

Разноречивы также данные о сроках наступления половой зрелости у ярок романовской породы. Так, по мнению одних исследователей [4], проявление половой активности в 4—5-месячном возрасте не является показателем половой зрелости, которая у романовских овец наступает в 7—7,5 мес. К этому времени половые железы и проводящие пути вполне подготовлены для оплодотворения. Другие авторы [5, 6] считают, что половая зрелость у ярок романовской породы при нормальных условиях кормления проявляется в возрасте 4—4,5 мес.

Следовательно, вопрос о сроках наступления половой зрелости у ярок романовской породы требует дальнейшего изучения.

Мы поставили перед собой следующие задачи:

1) определить сроки наступления половой зрелости, полноценность первого цикла, ритмичность половых циклов у ярок романовской породы;

2) исследовать анатомические и гистологические изменения половой системы в период половой и физиологической зрелости.

Опыты проводили в учхозе «Дружба» Ярославской области в 1978—1983 гг. Хозяйство благополучное по инфекционным и инвазионным заболеваниям животных.

### Материалы и методы

В целях контроля за физиологическим состоянием овец наряду с клиническими показателями выборочно (у 10 % ярок) определяли кислотную емкость, содержание каротина, кальция, фосфора и общего белка в сыворотке крови.

Время наступления половой зрелости в 1978 г. устанавливали у 47 хорошо развитых ярок 2—3-месячного возраста. Все животные происходили из двоен. В 1982 г. для этой цели было отобрано 40 животных такого же возраста, но происходили они от матерей с разной плодовитостью: 5 ярок родились в числе единцов, 17 — двоен, 11 — троен, 7 ярок — в числе 4 ягнят. Ярки содержались в станках по 15—17 гол. Летом животные выпасались в течение 8—9 ч, а зимой им предоставлялся моцион в загоне по 2—3 ч в день. Рацион составлялся по нормам ВИЖ.

Все ярки на протяжении всего периода выращивания развивались нормально. Так, живая масса подопытных ярок, рожденных в 1978 г., в возрасте 4 мес составила в среднем  $19,20 \pm 2,31$  кг, в 8 мес —  $28,82 \pm 2,36$  кг, рожденных в 1982 г. — соответственно  $20,15 \pm 0,22$  и  $29,62 \pm 0,30$  кг.

Наблюдения за ярками вели с 3-месячного возраста. Наступление течки определяли путем осмотра наружных половых органов и слизистой оболочки преддверия влагалища. О половом возбуждении судили по изменению поведения ярки (беспокойство, стремление к самцу, характерное помахивание хвостом).

Половую охоту выявляли баранами-пробниками, подготовленными по методу В. С. Шипилова путем отведения препуциального мешка в правую сторону на  $70-80^\circ$ . Половая охота считалась установленной, если ярка беспрепятственно допускала садку барана-пробника с возможностью коитуса.

Овуляцию определяли посредством лапаротомии по белой линии живота у 5 ярок по методу С. Г. Ельдова [3].

С целью установления половой и физиологической зрелости проводили анатомо-гистологические исследования половых органов ярок после убоя в возрасте 6, 8, 10, 12, 14 и 16 мес (по 3 гол. на 10-й день полового цикла — стадия уравнивания) и разделки туш (на убойном пункте учхоза). Ярок перед убоем взвешивали. Массу половых органов определяли на торзионных весах.

Последовательность подготовки гистологических препаратов половых органов для проведения микроскопических исследований и морфометрических измерений подробно описана в работе [7].

Сроки наступления половой зрелости у ярок романовской породы

Возраст ярок, дни	Количество животных, гол.		Возраст ярок, дни	Количество животных, гол.	
	1978 г.	1983 г.		1978 г.	1983 г.
120—150	3	5	211—240	13	6
151—180	8	8	241—270	4	1
181—210	16	20	Всего	44	40

Т а б л и ц а 2

Длина (см) половых органов ярок (n=18)

Половой орган	Возраст ярок, мес					
	6	8	10	12	14	16
Яичники:						
правый	1,33	1,36	1,36	1,40	1,41	1,41
	±0,02	±0,02	±0,01	±0,01	±0,01	±0,01
левый	1,63	1,66	1,66	1,70	1,70	1,71
	±0,01	±0,01	±0,02	±0,02	±0,01	±0,02
Яйцепроводы:						
правый	14,03	15,03	15,80	16,50	16,50	16,66
	±0,14	±0,18	±0,11	±0,18	±0,18	±0,11
левый	14,56	15,53	16,36	17,26	17,56	17,36
	±0,19	±0,11	±0,13	±0,11	±0,16	±0,10
Рога матки:						
правый	10,36	12,28	13,08	14,21	14,20	14,01
	±0,12	±0,11	±0,13	±0,19	±0,17	±0,10
левый	10,75	12,78	13,20	15,18	15,33	15,16
	±0,10	±0,12	±0,16	±0,16	±0,13	±0,13
Тело матки	3,83	4,03	4,30	4,86	4,90	4,73
	±0,02	±0,16	±0,03	±0,01	±0,08	±0,06
Шейка матки	3,73	3,73	4,20	4,66	4,66	4,33
	±0,01	±0,08	±0,01	±0,02	±0,02	±0,01
Влагалище	7,30	7,10	8,03	8,56	8,40	8,63
	±0,08	±0,07	±0,06	±0,04	±0,04	±0,03
Преддверие влагалища	2,13	2,50	2,43	2,83	3,00	3,13
	±0,01	±0,07	±0,03	±0,02	±0,07	±0,05

## Результаты исследования

Первые признаки стадии возбуждения полового цикла проявлялись у ярок в 4-месячном возрасте. У них наблюдались признаки течки (припухание вульвы, незначительная гиперемия и увлажнение преддверия влагалища). Однако никаких изменений в общем поведении не отмечено. В то же время баран-пробник проявлял к таким яркам «интерес», обнюхивал их, следовал за ними, но они относились к пробнику индифферентно и спокойно отходили от него, т. е. половой охоты у ярок еще не было.

Половое возбуждение проявлялось в стремлении ярки к барану, обнюхивании половых органов, характерном помахивании хвостом. Таких признаков, как сильное беспокойство, отказ от корма, не наблюдалось.

Половая охота выражалась в том, что ярка приближалась к барану, принимала позу для полового акта и допускала садку во время охоты. В период охоты признаки течки (припухание вульвы, увлажнение и гиперемия преддверия влагалища) усиливались и достигали своего максимума.

Следует отметить, что в первую стадию возбуждения полового цикла при наличии течки и охоты овуляция у ярок отсутствовала. Об этом свидетельствовали данные проведенной нами лапаротомии у 5 ярок и ре-

зультаты анализа биопробы. Биопроба заключалась в следующем: после выявления пробником охоты у 10 ярок провели естественное осеменение двумя баранами-производителями, сперма которых была высокого качества. Однако ни одна из 10 осемененных ярок не оплодотворилась, и все они вновь пришли в охоту через 14—28 дней.

Данные о сроках проявления первой стадии возбуждения полового цикла, по которому можно судить о наступлении половой зрелости ярок, представлены в табл. 1.

Первые половые циклы у 6,8—12,5 % ярок наступили в возрасте 120—150 дней; у 18,2—20 % — 151—180; у 36,4—50 % — 181—210; у 29,5—15 % — 211—240; у 9,1—2,5 % — в возрасте 241—270 дней.

У большинства ярок первая стадия возбуждения с проявлением половой охоты была зарегистрирована в возрасте 6,0—7,5 мес, в среднем — в возрасте 190—198 дней при живой массе 27—28 кг.

У ярок рождения 1982 г. половая зрелость наступала несколько раньше. Следует отметить, что возраст наступления половой зрелости у ярок, рожденных в числе мало и многоплодных семей, различен. Все ярки, рожденные в 1978 г., происходили, как уже отмечалось, из числа двоен, а 1982 г. рождения — от матерей различной плодовитости. В итоге оказалось, что половая зрелость

Морфометрические показатели половых органов ярок ( $n = 18$ )

Показатель	Возраст ярок, мес					
	6	8	10	12	14	16
Высота покровного эпителия яйцепроводов, мкм:						
истмус	17,44± 0,33	18,45± 0,22	19,45± 0,32	23,29± 0,86	23,20± 0,89	23,19± 0,91
ампула	18,42± 0,31	19,98± 0,16	22,95± 0,84	25,34± 0,54	25,77± 0,57	25,70± 0,68
Рога матки:						
высота покровного эпителия, мкм	26,77± 1,95	28,88± 1,21	30,02± 1,49	32,68± 1,09	33,08± 1,25	33,20± 1,42
толщина слизистой оболочки, мм	1,18± 0,09	1,57± 0,04	2,06± 0,11	2,20± 0,04	2,21± 0,03	2,20± 0,08
толщина кольцевого слоя мышечной оболочки, мм	0,81± 0,01	0,90± 0,01	1,15± 0,01	1,34± 0,01	1,38± 0,01	1,37± 0,01
Маточные железы:						
количество желез (в поле зрения микроскопа)	71,52± 3,25	75,18± 3,87	81,34± 1,20	85,22± 1,20	85,40± 1,20	86,40± 2,70
диаметр просвета маточных желез, мкм	7,65± 0,38	8,32± 0,21	8,04± 0,50	8,42± 0,20	8,78± 0,36	8,75± 0,22
высота железистого эпителия, мкм	14,75± 0,42	14,65± 0,62	14,61± 0,50	17,61± 0,83	18,69± 0,69	20,20± 0,48
Высота покровного эпителия шейки матки, мкм	9,68± 0,07	10,97± 0,24	12,92± 0,17	15,14± 1,00	15,22± 0,65	15,64± 0,03
Толщина покровного эпителия влагалища, мкм	14,06± 0,43	15,64± 0,21	15,94± 1,16	17,94± 1,16	17,20± 0,18	17,34± 0,01

ярок, рожденных в числе одиночек, наступала в среднем через  $228,60 \pm 8,95$  дня, в числе двоен —  $202,17 \pm 2,89$ ; троен —  $172,00 \pm 4,89$ ; четверок —  $162,57 \pm 8,95$  дня. Следовательно, у ярок, рожденных от матерей с высокой плодовитостью, раньше проявляется половая зрелость. Этот факт представляет большой теоретический интерес и имеет практическое значение.

Продолжительность первого полового цикла составила в среднем 26 дней, второго — 25, третьего — 23, четвертого — 22 дня.

С возрастом продолжительность полового цикла уменьшалась и стабилизировалась. Так, у ярок в возрасте 8—10, 10—12, 12—14 мес половой цикл длился в среднем 16 дней, что является типичным для взрослых овец.

Следует, однако, подчеркнуть, что наступление половой зрелости еще не свидетельствует о готовности организма ярок к плодonoшению. В это время, как уже отмечалось, проявляются аритмичные половые циклы (первая стадия возбуждения без овуляции), половые органы еще не готовы к плодonoшению и получению здорового приплода. Так, после 6 мес, когда наступила половая зрелость, развитие половой системы, в частности увеличение длины и массы половых органов, еще продолжается (табл. 2). Например, длина рога матки у ярок от 6 до 8 мес возросла на 8,5 %, а масса — на 0,5 %, от 8 до 10 мес — соответственно на 3,2 и 4,8 %, от 10 до 12 мес —

на 4,1 и 5,1 %. Подобные изменения происходят и в развитии других отделов половой системы. В дальнейшем ни длина, ни масса половых органов существенно не увеличиваются. Это дает основание утверждать, что к 12-месячному возрасту рост и развитие половых органов в основном заканчиваются.

Об этом свидетельствуют и результаты морфометрических исследований. Так, высота покровного эпителия рога матки от 6 до 8 мес увеличилась на 3,8 %, от 8 до 10 мес — на 1,9, от 10 до 12 мес — на 4,2 %. Высота покровного эпителия в 14 и 16 мес была такой же, как и в 12 мес. Подобные изменения произошли и в других отделах половой системы ярок (табл. 3).

Ниже представлены данные о морфологических изменениях в половой системе ярок разного возраста.

Яичники ярок 6 мес. Размеры правого яичника  $1,33 \times 1,23 \times 1,0$  см, масса —  $1,00 \pm 0,10$  г, левого — соответственно  $1,86 \times 1,13 \times 0,9$  см и  $1,03 \pm 0,20$  г. Признаков овуляции не обнаружено. Имеются атретические рубцы в виде остатков фиброзных образований, вокруг которых все еще сохраняются мелкие кровеносные сосуды.

8 мес. Размеры правого яичника  $1,4 \times 1,0 \times 0,66$  см, масса —  $0,57 \pm 0,05$  г, левого — соответственно  $1,66 \times 1,03 \times 1,0$  см и  $1,09 \pm 0,06$  г.

Сосудистая зона занимает почти половину яичника. Около середины этой зоны находится много мякотных тяжей в форме

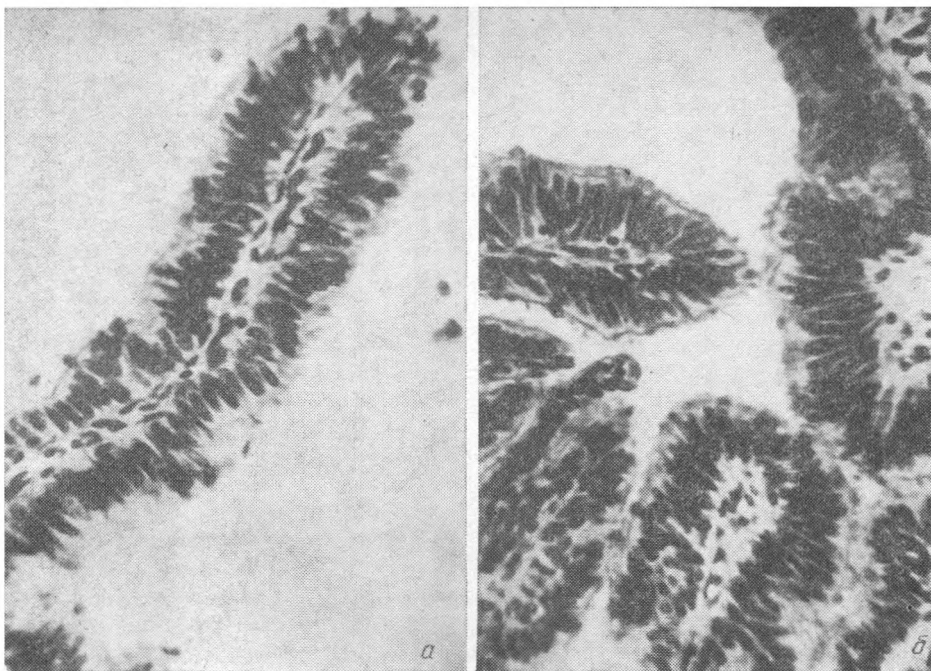


Рис. 1. Слизистая оболочка яйцепровода в 6 (а) и 12 (б) мес. Окуляр  $\times 10$ , объектив  $\times 40$ .

трубочек. В яичнике имеются желтые тела, вследствие чего макроскопически форма яичника сильно изменена. Они состоят из клеток фолликулярного эпителия, находящегося в состоянии перерождения. В них содержатся эритроциты, изредко — лютеиновые клетки; что указывает на недавнее образование желтых тел. Кроме желтых тел, в яичнике встречается большое количество полостных фолликулов разных размеров.

10 мес. Размеры правого яичника  $1,26 \times 1,13 \times 0,13$  см, масса —  $0,68 \pm 0,11$  г, левого — соответственно  $1,53 \times 1,16 \times 0,83$  см и  $1,25 \pm 0,18$  г.

В яичниках также обнаруживаются желтые тела. Большинство их находится в начальной и средней стадиях своего развития. Вместе с тем имелись желтые тела предыдущего цикла, для них характерны меньшие размеры и мелкие лютеиновые и соединительнотканые клетки.

12 мес. Размеры правого яичника  $1,36 \times 1,2 \times 0,76$  см, масса —  $0,78 \pm 0,05$  г, левого — соответственно  $1,76 \times 1,16 \times 0,96$  см и  $1,36 \pm 0,35$  г.

Мозговая зона занимает  $\frac{1}{2}$  яичника, где за исключением атрезирующихся фолликулов встречаются желтые тела на месте лопнувшего фолликула. Желтое тело яичника состоит из лютеиновых клеток разного размера.

В яичнике имеются желтые тела как молодые, так и предыдущего цикла, а также в стадии обратного развития, т. е. предыдущей овуляции. Границы таких тел нечеткие, оставшиеся лютеиновые клетки находятся в стадии дегенерации, а мощные тяжи соединительной ткани прорастают в середину желтого тела.

Гистоструктура яичников 14—16-месячно-

го возраста не отличается от таковой в 12-месячном возрасте.

Яйце проводы. 6 мес. Стенка яйцепровода состоит из трех оболочек: слизистой, мышечной и серозной.

Эпителий слизистой однослойный, многорядный, мерцательный (рис. 1, а). Среди эпителиальных клеток преобладают секреторные. На поверхности эпителия и в просвете яйцепровода имеется небольшое количество эпителиальных клеток овальной или грушевидной формы. В ампулярной части много складок слизистой оболочки, в истмической части их несколько меньше, но преобладают сложные складки.

8 мес. Основу собственно слизистой оболочки, лежащей непосредственно под эпителием, составляют collagenовые и ретикулярные волокна. В слизистой и мышечной оболочках располагаются сосуды.

10 мес. В эпителии слизистой встречаются клетки со светлыми крупными ядрами округлой формы и с вытянутыми ядрами темной окраски. В истмической части клетки крупные со светлыми ядрами, располагающимися в центре.

12 мес. В эпителии слизистой можно выделить мерцательные, секреторные и базальные клетки. Мерцательные клетки — высокие, с палочковидными ядрами, снабженные на апикальном конце ресничками. В слизистой оболочке много лимфоцитов и нормобластов, в серозной — возросло количество кровеносных сосудов (рис. 1, б).

В этом возрасте практически заканчивается рост яйцепроводов в длину, а вместе с этим и гистологическая дифференцировка всех структур. В слизистой оболочке образовались collagenовые и ретикулярные волокна. Базальная мембрана выражена хорошо. Собственно слизистый слой, сос-

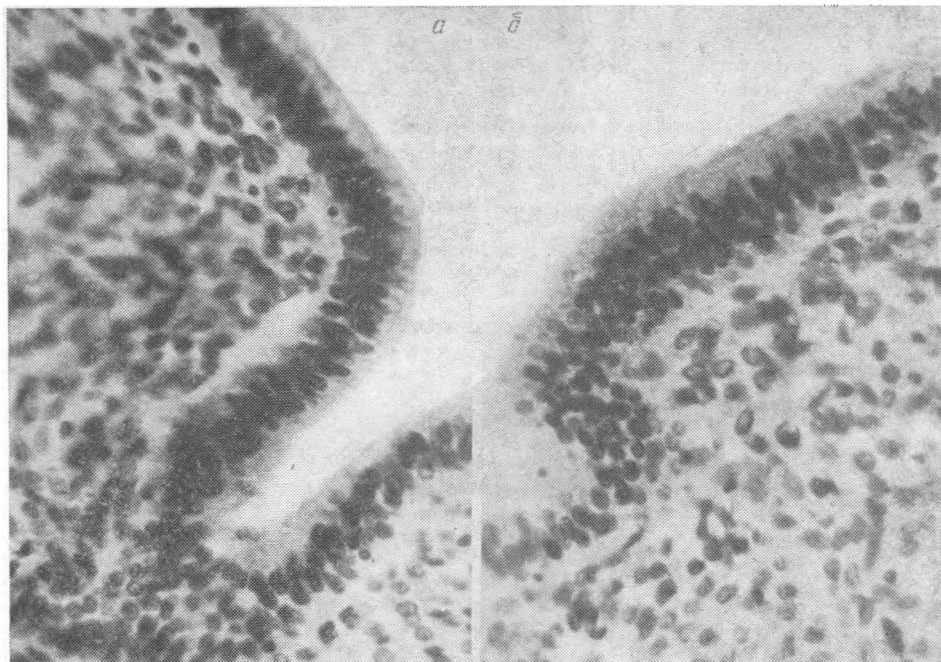


Рис 2. Поверхность слизистого слоя рога матки в 6 (а) и 12 (б) мес. Окуляр  $\times 10$  объектив  $\times 40$ .

тавляющий основу складок яйцепроводов, богат клеточными элементами и кровеносными сосудами.

Мышечная и серозная оболочки имеют типичное для яйцепровода строение. Следует отметить хорошее развитие циркулярного слоя мышц и обилие кровеносных сосудов.

14 и 16 мес. Гистологическая структура яйцепроводов существенно не отличается от таковой у ярок предыдущих возрастных групп.

Рога матки, 6 мес. На разрезе видны три слоя стенки рога: слизистый, мышечный и серозный.

Эпителий слизистого слоя по всей поверхности состоит из одного ряда цилиндрических клеток со светлой протоплазмой и темными овальными ядрами (рис. 2, а).

Маточные железы расположены по всей поверхности слизистой. У эпителия слизистой они идут перпендикулярно просвету. Ближе к мышечной оболочке направление их меняется, и на поперечных разрезах эти железы можно видеть в виде круглых или овальных трубочек.

В слизистой оболочке есть разница в гистокартине разных ее частей. Непосредственно под эпителием, а также в местах расположения желез имеются овальные и веретенообразные формы, около мышечной оболочки в слизистой появляются коллагеновые волокна.

Мышечная оболочка состоит из двух хорошо выраженных слоев: кольцевого и продольного. Первый представлен широкими плотно расположенными мышечными пучками. Их направление циркулярное. Но встречаются пучки, идущие косо по отношению к оболочке. Слои разделены тонкой соединительнотканной прослойкой, снабженной множеством кровеносных сосудов.

8 мес. Эпителий слизистой — однослой-

ный цилиндрический. Собственно слизистый слой состоит из рыхлой соединительной ткани. Верхние его участки, находящиеся непосредственно под эпителием, содержат много клеточных элементов лимфоидного характера. В области карункулов встречается небольшое количество кровеносных сосудов. В этом возрасте заметно увеличиваются слизистый и кольцевой слой мышечной оболочки.

10 мес. В структуре слизистой образуется сеть коллагеновых волокон. Количество желез, высота железистого эпителия и диаметр просвета желез возрастают (табл. 3). Местами железы заходят глубоко в слизистую оболочку, примыкая непосредственно к мышечной, а иногда и проникая в нее. Эти железы — трубчато-разветвленные, их ход неровный, извитой.

12 мес. Довольно значительно увеличиваются размеры рогов матки, толще становятся их стенки. Возрастает также высота железистого эпителия. Несколько утолщаются слизистая и кольцевой слой мышечной оболочек рогов матки. К этому времени развитие всех гистоструктур рогов матки в основном заканчивается (рис. 2, б).

14 мес. Гистологическая структура идентична таковой у 12-месячных ярок.

16 мес. Гистологическая структура рогов матки такая же, как и у 12- и 14-месячных ярок. В рогах матки достаточно развиты все слои. Эпителий слизистой однослойный, цилиндрический. Собственно слизистый слой имеет множество хорошо развитых маточных желез. Мышечный слой представлен мощным кольцевым и продольным слоями мышц, между которыми залегают развитые сосуды.

Шейка матки, 6 мес. Поверхность покровного и железистого эпителия извитая. Клетки его цилиндрические (рис. 3, а).

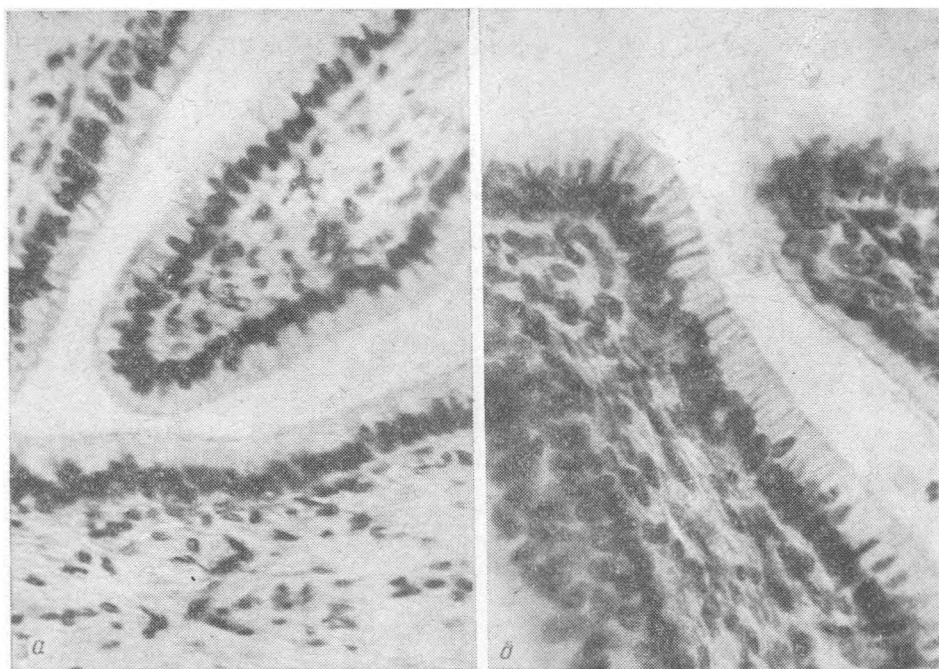


Рис. 3. Слизистая оболочка шейки матки в 6 (а) и 12 (б) мес. Окуляр  $\times 10$ , объектив  $\times 40$ .

Базальная мембрана выражена хорошо. Собственно слизистый слой состоит из соединительнотканых клеток. Мышечная оболочка весьма развита.

8 мес. Соединительная ткань в складках плотная, залегает довольно толстым слоем. Слизистая и мышечная ткани без видимых изменений.

10 мес. Хорошо просматривается на разрезе слизистой мышечная и серозный слои.

12 мес. Ядра эпителиальных клеток лежат на разных уровнях, форма их овальная или круглая, встречаются палочковидные формы.

Под эпителием обнаруживаются единичные лейкоциты. В просвете складок имеется секрет, который выделяется из эпителия (рис. 3, б).

При гистологическом исследовании шейки матки у 14- и 16-месячных ярок установлено, что характер строения ее такой же, как и у 12-месячных.

Влагалище, 6 мес. Стенка его состоит из 3 оболочек — слизистой, мышечной и адвентиции. На слизистой оболочке видны продольные складки, она выстлана многослойным плоским эпителием (рис. 4, а). Мышечная оболочка представлена рыхло расположенными гладкомышечными пучками. Адвентиция содержит большое количество кровеносных сосудов.

8 мес. Характерной особенностью является то, что слизистый слой образует хорошо развитый сосочковый слой. Строение мышечной оболочки типичное для этого органа.

10 мес. В слизистом слое под эпителием скапливаются лимфоциты, в некоторых местах они проникают между эпителиальными клетками. Имеются коллагеновые волокна,

отходящие от базальной мембраны в подлежащую ткань.

Мышечная оболочка, состоящая из пучков гладких мышц и соединительной ткани, формирует внутренний кольцевой и наружный продольный слои мышц. По мере приближения к преддверию влагалища встречаются косые волокна, поэтому между слоями трудно обнаружить границу.

12 мес. Эпителий слизистой многослойный, плоский. Базальная мембрана выражена хорошо. От нее в подлежащую ткань отходят тонкие коллагеновые волокна, которые скапливаются в глубже лежащих тканях. Здесь же обнаруживаются лейкоциты, их ядра хорошо окрашены. Около преддверия влагалища слизистая приобретает более складчатый вид, в подэпителиальной ткани в большом количестве имеются лимфотические узелки (рис. 4, б).

Мышечная оболочка состоит из кольцевого и наружного продольного слоев мышц, но четкого разграничения между ними нет, так как в некоторых местах между пластинами клеток гладкой мускулатуры можно обнаружить единичные волокна поперечнополосатой мускулатуры. В межмышечной соединительной ткани располагаются кровеносные сосуды разного диаметра.

14 и 16 мес. Анатомическое и гистологическое строение влагалища у ярок данных возрастных групп не отличается от строения этого органа у 12-месячных ярок.

Анализ гистологических препаратов показал, что большинство полостных фолликулов у ярок в возрасте 6 мес находится в состоянии атрезии. Атретических фолликулов среди развивающихся мало. Еще реже атрезия встречается среди первичных фолликулов.

Строма яичника состоит из плотной, а в

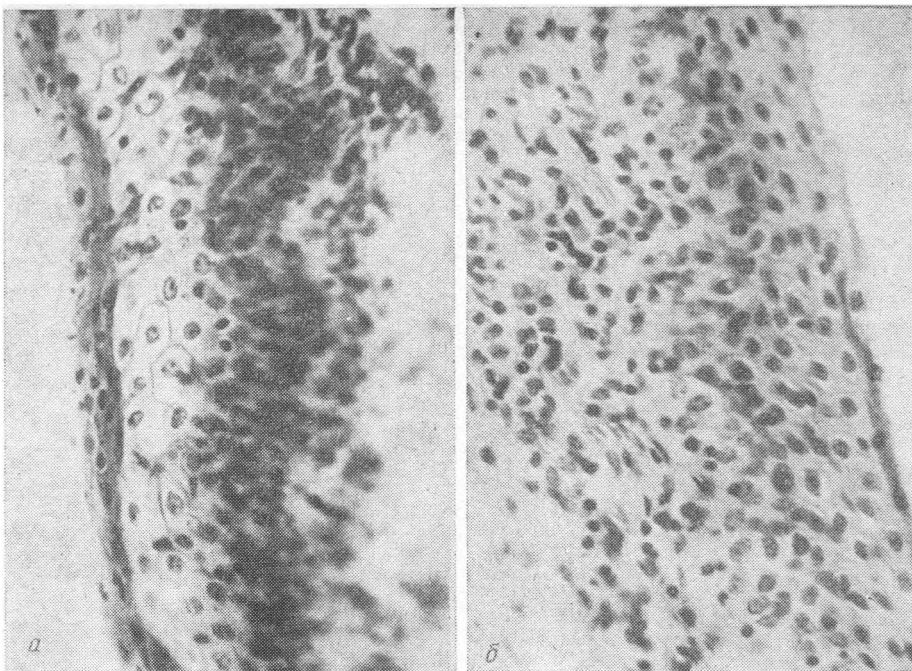


Рис. 4. Слизистая оболочка влагалища в 6 (а) и 12 (б) мес. Окуляр  $\times 10$ , объектив  $\times 40$ .

некоторых местах — из рыхлой соединительной ткани. Для сосудистой зоны характерно наличие крупных сосудов.

В возрасте 8 мес в яичниках впервые обнаружены желтые тела, что служит доказательством совершившейся овуляции.

Яичники 12-месячных ярок имеют более развитую кровеносную систему и больше крупных лимфатических щелей, чем у ярок 8—10-месячного возраста. Это свидетельствует об усилении их функциональной деятельности.

Подобные изменения происходят и в других отделах половой системы ярок. Так, высота покровного и железистого эпителия, а также количество маточных желез в поле зрения микроскопа в рогах матки достигают своего оптимального развития к 12-месячному возрасту.

Высота эпителия яйцепроводов как в ампулярной, так и в истмической части возрастает до 12 мес и остается на том же уровне в 14—16-месячном возрасте.

В шейке матки высота покровного эпите-

лия увеличивается до 12-месячного возраста, к 14 мес заметно не возрастает, к 16 мес она идентична таковой у ярок в 14 мес.

Во влагалище толщина слоев клеток постепенно увеличивается.

Полученные результаты показывают, что анатомически и гистологически физиологическая зрелость у ярок романовской породы наступает в возрасте 12—13 мес. В дальнейшем существенных изменений в половых органах ярок не происходит. Следовательно, физиологически ярки готовы к использованию для воспроизводства, начиная с 12—13-месячного возраста. Правильность этого важного для практики вывода подтверждается результатами специально проведенных нами экспериментов (1979—1980 гг.) с целью определения оптимального возраста осеменения ярок романовской породы. В этих опытах наивысшая плодовитость и более жизнеспособный приплод получены при осеменении ярок в возрасте 12—13 мес. В дальнейшем потомки от таких матерей также отличаются высокой плодовитостью и хорошим развитием [8].

#### ЛИТЕРАТУРА

1. Васи́н А. Д. Возрастные изменения яичников у овец алтайской тонкорунной породы. — Автореф. канд. дис. Казань, 1961. — 2. Булгаков Н. М. Моторика матки у овец во время полового цикла и ее изменения под влиянием некоторых факторов. — Тр. Оренбург. отд-ния Всесоюз. физиолог. об-ва им. И. П. Павлова, 1964, вып. 3, с. 28—38. — 3. Ельцов С. Г. Оперативная хирургия с основами топографической анатомии домашних животных. М.: Сельхозгиз, 1958. — 3. Невзгодина М. В. Развитие половой системы многоплодных

овец романовской породы. Автореф. канд. дис. М., 1968. — 5. Панин А. И. Романовские овцы. М.: МСХ СССР, ВСХИЗО, 1958. — 6. Селянин Г. И. Некоторые особенности воспроизведения у романовских овец. — Тр. Свердл. с.-х. ин-та, 1965, т. 14, с. 172—175. — 7. Шипилов В. С., Голубина Л. Т. Половой цикл у ярок романовской породы. — Изв. ТСХА, 1984, вып. 1, с. 146—157. — 8. Шипилов В. С., Голубина Л. Т. Оптимальный возраст осеменения ярок романовской породы. — Животноводство, 1984, № 7, с. 29—31.