

что на 3,0-9,2% больше, чем у сверстниц рыжей и бурой масти.

Многоплодие в группе черных маток составило 113,1%, рыжих – 110,1%, бурых – 105,8%.

Сохранность ягнят за подсосный период (90 дней) во всех трех группах маток была высокой и практически одинаковой – 97,7-98,4%.

Таким образом комплексный анализ результатов воспроизводительной способности овцематок казахской курдючной породы показал: матки черной масти по оплодотворяемости, плодовитости, выходу делового приплода, в одинаковых условиях кормления и содержания имеют превосходство над матками рыжей и бурой масти. Это свидетельствует о том, что в Северном Казахстане матки черной масти лучше адаптированы к местным природно-климатическим условиям.

ЛИТЕРАТУРА

1. Бегембеков К.Н. Дегересские овцы Центрального Казахстана // *Мат. межд. конф.* – Алматы, 2012. – 96 с.
2. Ульянов А.Н. Влияние отбора по скороспелости на продуктивные качества овец южной мясной породы / А.Н. Ульянов, А.Я. Куликова // *Овцы, козы, шерстяное дело.* – 2012. – № 1. – С. 12-15.
3. Траисов Б.Б. Воспроизводительная способность овец акжайкской мясо-шерстной породы / Б.Б. Траисов, Ю.А. Юлдашбаев, А.К. Султанова, К.Г. Есенгалиев // *Овцы, козы, шерстяное дело.* – 2016. – № 1. – С. 21-22.
4. Саргсян Т.А. Плодовитость овец как метод повышения производства баранины в Армении / Т.А. Саргсян, Ю.Г. Мармарян, В.В. Абрамян // *Биологический журнал Армении.* – 2013. – 4 (65). – С. 101-105.

5. Ерохин А.С. Многоплодие и продуктивность маток куйбышевской породы разного типа рождения / А.С. Ерохин, Ю.А. Иванов // *Овцы, козы, шерстяное дело.* – 2014. – № 2. – С. 18-19.

REFERENCES

1. Begimbetov K.N. Tegernsee sheep of Central Kazakhstan // *Mat. int. Conf.* – Almaty, 2012. – 96 p.
2. Ulyanov A.N. The effect of selection for earliness in productive kajaste sheep southern meat breed / A.N. Ulyanov, A.Y. Kulikova // *Sheep, goats, wool business.* – 2012. – No. 1. – Pp. 12-15.
3. Traisov B.B. Reproductive ability of Akzhaik sheep meat and wool breed / B.B. Traisov Yu.A. Yuldashbaev, A.K. Sultanova, K.G. Esengaliev // *Sheep, goats, wool business.* – 2016. – № 1. – Pp. 21-22.
4. Sargsyan T.A. Fertility of sheep as a method of increasing the production of lamb in Armenia / T.A. Sargsyan, G. Marmaryan, V.V. Abramyan // *Biological journal of Armenia.* – 2013. – 4 (65). – Pp. 101-105.
5. Erokhin A.S. Prolificacy and productivity of ewes Kuibyshev breed different types of birth / A.S. Erokhin in Yu.A. Ivanov // *Sheep, goats, wool business.* – 2014. – No. 2. – Pp. 18-19.

Тегза Иван Миклошевич, канд. с.-х. наук, доцент, кафедры ТППЖ;
Абенова Жазирайым Муратбековна, канд. с.-х. наук, гл. специалист ОСИМКО, НАО КРУ им. А. Байтурсынова, Республика Казахстан, г. Костанай, ул. Байтурсынова, 47, тел.: (707) 370-62-21, e-mail: abenova.zhaziraiym@mail.ru;
Ергалиев Акан Толеуович, аспирант, ЮУр ГАУ, тел.: (777) 399-89-83;
Сычева Ирина Николаевна, канд. с.-х. наук, доцент кафедры частной зоотехнии, ФГБОУ ВО РГАУ-МСХА им. К.А. Тимирязева, тел.: (926) 394-89-19, e-mail: in_sychewa@mail.ru.

УДК 619:616.98:578.8

DOI: 10.26897/2074-0840-2021-4-19-22

ОЦЕНКА НЕКОТОРЫХ МЕТОДОВ ДЕКОРУНАЦИИ КОЗЛЯТ

Е.С. ЛАТЫНИНА¹, А.В. ЧЕРНОВОЛ², Д.В. СВИСТУНОВ¹, И.Н. СЫЧЕВА¹

¹ ФГБОУ ВО РГАУ- МСХА имени К.А. Тимирязева;

² Ветеринарная клиника «Шанс Био», г. Москва

EVALUATION OF SOME METHODS OF DECORATION OF GOATLINGS

E.C. LATYNINA¹, A.V. CHERNOVOL², D.V. SVISTUNOV¹, I.N. SYCHEVA¹

¹ Russian State Agrarian University- Moscow Timiryazev Agricultural Academy;

² Veterinary clinic «Shans Bio», Moscow

Аннотация. В статье представлены результаты сравнения эффективности двух методов декорнуации козлят: 1 – обезроживание путем прижигания термокаутером роговых почек с последующим удалением участка кожи, содержащей роговой зачаток и 2 – без удаления участка кожи с роговым зачатком. Важно было выявить метод обезроживания, при котором животное будет испытывать меньший болевой синдром и стресс.

Ключевые слова: рог, прижигание, декорнуация, обезроживание, козлята, мурсия гранада.

Annotation. The article presents the results of a comparison of the effectiveness of two methods of decornation of goatlings: 1 – dehorning with a thermocauter, followed by removal of the skin area containing the horny bud and 2 – without removing the skin area with the horny bud. It was important to identify a method of, in which the animal will experience less pain and stress.

Key words: horn, moxibustion, decornation, dehorning, goatlings, murcia granada.

Ввиду интенсивного разведения и использования коз как на предприятиях, так и в частных хозяйствах, проблема выбора правильного и наилучшего способа декорнуации остается актуальной.

В дикой природе рога могут помочь защитить козу от мелких хищников, участвуют в терморегуляции тела при жарком климате и помогают особи установить положение в иерархии стада [11]. При содержании животных в больших стадах, данный аспект доминирования может вызывать негативные последствия, такие как травмы кожных покровов, вымени, глаз, брюшной стенки. При транспортировке и стойловом содержании нередко возникают травмы и повреждения самих рогов при их застревании в оборудовании, ограждениях, кольцах и замков-карабинов. При тесном контакте с людьми (поение, доение, ветеринарное обслуживание) есть риск возникновения непреднамеренных травм лица, глаз, рук. Так же если в стаде есть агрессивное животное, оно может представлять серьезную опасность как для людей, так и для других особей в стаде [9].

Безусловно, качество проведения процедуры зависит от навыка специалиста, качества аппаратуры и возможностей предприятия или хозяйства. Специалист должен быть обучен данному навыку и знать основы анатомии и физиологии для наилучшего понимания процесса самой декорнуации. Так же качество напрямую зависит от выбора метода обезроживания. Выбор эффективного метода декорнуации является одной из приоритетных задач для предприятий.

Помимо эффективности декорнуации, важным аспектом проведения данной процедуры остается этическая составляющая. На сегодняшний день большая часть зарубежных исследований направлена на поиск наиболее безопасных, альтернативных методов, причиняющих козлятам наименьшую боль. Однако, на данный момент альтернативные методы декорнуации (метод криохирургии, использование эвгенола) уступают традиционным, например, термическому методу. Поэтому есть острая необходимость дальнейшего поиска и исследования новых методов.

Согласно данным литературных источников, применение каустической пасты для обезроживания сопровождается наибольшим повреждением ткани, уровнем боли и стресса, чем другие методы [5, 9, 10]. По сведениям В. Bengtsson (1996) криохирургия вызывает промежуточную боль и умеренное повреждение тканей. Термический метод имеет наибольшую эффективность, так же козлята, обезроженные методом каутеризации испытывают меньший стресс в течение первых двух часов после процедуры [6, 4]. Однако, термический метод является наиболее опасным, так как существует высокий риск послеоперационных осложнений таких как ожоги, некроз костной и мозговых тканей [3, 2]. Гвоздичное масло сопоставимо по уровню боли с каутеризацией [5] и вызывает меньшее повреждение тканей [8], но данный метод имеет наименьшую эффективность и требует дальнейшего исследования и корректировки схемы дозировки эвгенола и выполнения самой процедуры [1].

Цель работы – поиск способа обезроживания козлят, обеспечивающего меньшее проявление болевого синдрома и более быстрое преодоление стрессового состояния.

Материал и метод исследования. Исследование проводилось на 39 козлятах породы мурсия гранада. Возраст козлят составлял 5-7 дней. Козлята были поделены на 2 группы по 19 и 20 козлят в каждой. Ввиду особенностей и различий анатомического строения роговых почек у самок и самцов, внутри групп так же было разделение по половому признаку.

Анализируя зарубежные исследования, для проведения собственного исследования был выбран метод каутеризации. Было решено сравнить эффективность 2 разновидностей метода каутеризации, с удалением участка кожи, содержащей роговой зачаток и без удаления:

1. Каутеризация с последующим удалением роговых почек. В данном методе роговая почка удаляется. Участок головы, где располагается зачаток, после его удаления так же прижигается термокаутером.

2. Каутеризация без удаления роговых почек. В этом случае роговой зачаток оставляется. После обработки в течение 2 недель он превращается в струп и отпадает.

Для проведения опыта был использован электрический термокаутер фирмы Kerbl с мощностью 210 Вт, напряжением 230 В, вес с кабелем составляет 630 г, диаметр использованного сопла составляет 18 мм, а максимальная температура нагрева 620°C, что обеспечивает возможность качественного проведения процедуры за счет наименьшего времени соприкосновения с тканями организма. В ходе эксперимента термокаутер нагревался 20 мин, степень нагрева определялась визуально, по наличию специфического покраснения раскаленного металла, и при помощи соприкосновения сопла с деревянной доской: хорошо нагретый инструмент оставляет четкий темный след. Для фиксации козленка использовался деревянный ящик, с прорезью для головы и откидывающейся крышкой. Дезинфекция ящика осуществлялась с помощью применения дезинфицирующих средств, используемых в хозяйстве, а также кварцеванием. Для обработки раневой поверхности применялся спрей «Террамицин».

Подготовка к декорнуации включала в себя: выбор оптимального места для проведения процедуры и подготовка оборудования – декорнуация производилась отдельно от помещения и выгула, где содержатся животные, с хорошим уровнем освещения. При декорнуации в помещении устанавливались дополнительные источники света, а оператор надевал налобный фонарь. Термокаутер включался в сеть и нагревался до максимальной температуры; а также подготовку козлят – участок кожи, где располагались роговые зачатки выбривалась при помощи электрической бритвы.

При помещении козленка в ящик и его фиксации особое внимание уделялось области шеи; при фиксации оператор поддерживает шею и контролирует его положение для исключения сдавливания и возникновения гипоксии. Ассистент фиксирует голову,

закрывая уши и область глаз, чтобы избежать ожогов данной области. Когда козленок зафиксирован, оператор приступает к самой декорнуации. Сопло термокаутера с усилием прижимается к месту роста рога, важно чтобы роговая почка полностью входила в область получаемой окружности. Прижигание каждого рогового зачатка длилось 6-8 сек. в зависимости от размера животного и пола (у козчиков время прижигания как правило больше, чем у козочек).

Когда оба роговых зачатка прижжены, оператор обследовал область каждого рогового зачатка на наличие белого или медного кольца и отсутствие кровотечения.

При обезроживании 2-й группы козлят методом каутеризации с удалением роговой почки, после прижигания рогового зачатка, козленок доставался из ящика и при помощи пинцета или ножа участок ткани снимался. Стоит отметить, что ткань плотно не прилегала к черепу и снималась без особых усилий, подрезания скальпелем не требовалось. При проведении эксперимента сильного кровотечения участков не наблюдалось.

Далее, во всех случаях послеоперационная рана обрабатывалась спреем «Террамицин».

Сразу после проведения декорнуации и в течение 8 последующих недель за козлятами велось наблюдение. Оценивались специфические поведенческие реакции, общее состояние козлят, процесс заживления раны (наличие воспаления, некроза). Особое внимание при осмотре уделялось наличию роста роговых осколков и полноценных рогов.

Результаты исследования. В результате наблюдения в течение 30 минут после декорнуации наблюдались такие поведенческие реакции как потряхивание

головой, попытка почесать конечностями область раны. Частота проявления данных реакций не отличалась в обеих группах. Активная вокализация была зафиксирована во время проведения непосредственно декорнуации в момент прижигания кожи термокаутером, при подготовке к процедуре, сбривании шерсти.

Стоит отметить, что при проведении декорнуации термическим методом с удалением роговых зачатков, в момент удаления кожи с роговой почкой, поведение козлят было спокойным, вокализация или отсутствовала, или ее интенсивность и частота существенно падала. Некоторые козлята при перемещении обратно в стадо вели себя беспокойно, забивались под лавку. Угнетения не было обнаружено. Спустя 1 час поведенческие реакции отсутствовали, у всех козлят был хороший аппетит.

В течение месяца регулярно проводился осмотр области раны. Осуществлялся контроль за заживлением ран (рис. 1 и рис. 2).

В ходе осмотра места декорнуации обоими методами не было обнаружено осложнений, описанных в зарубежных источниках, рана была чистая, сухая, без воспаления и абсцессов. Разрушения и некроз костной ткани и менингеальных оболочек не выявлены.

Спустя 8 недель после каутеризации проводилась оценка эффективности метода. При осмотре у 4 козлят из 39 наблюдался рост осколков. Необходимо добавить, что роговые осколки присутствовали только у самцов, возможно это связано с анатомической особенностью строения рогового зачатка, они более обширны, имеют каплевидную форму. Все 4 козлика были обезрожены методом каутеризации без удаления роговых зачатков, таким образом, его эффективность

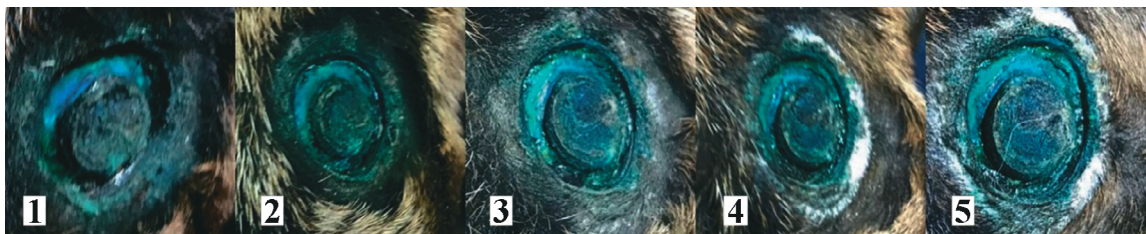

Рис. 1. Заживление раны после обезроживания термическим методом без удаления роговой почки:
1 – рана на 2 день, 2 – на 7 день, 3 – на 12 день, 4-22 день, 5-30 день (фото А.В. Черновол)

Fig. 1. Wound healing after dehorning by the thermal method without removing the horny kidney:
1 – wound on day 2, 2 – on day 7, 3 – on day 12, 4-22 day, 5-30 day (author's photo)

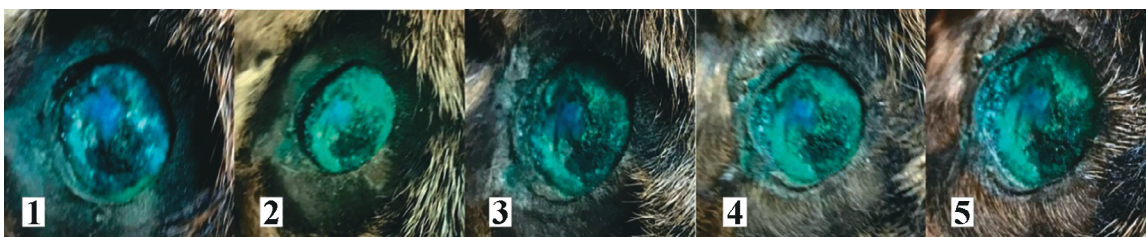


Рис. 2. Заживление раны после обезроживания термическим методом с удалением роговой почки:
1 – рана на 2 день, 2 – на 7 день, 3 – на 12 день, 4-22 день, 5-30 день (фото А.В. Черновол)

Fig. 2. Wound healing after dehorning by the thermal method with removal of the horny kidney:
1 – wound on day 2, 2 – on day 7, 3 – on day 12, 4-22 day, 5-30 day (author's photo)

составила 78,95%. Метод термической декорнуации с удалением роговых зачатков показал 100% эффективность. В совокупности двумя методами было успешно обезрожено (отсутствовал рост полноценных рогов и роговых осколков, не было выявлено осложнений) 89,75% козлят.

У 10% козлят, обезроженных методом коагуляции без удаления роговых зачатков, был зафиксирован рост осколков. Осколки представляли собой сильно ороговевшее образование, неправильной формы, напоминающее рог (рис. 3).



Рис. 3. Рост осколков роговой ткани после декорнуации (фото А.В. Черновол)

Fig. 3. Growth of fragments of horny tissue after decornation (author's photo)

В некоторых случаях осколки самопроизвольно отваливались, ран, кровотечений при этом не наблюдалось. Сам осколок был сухой, чаще всего без полости. При наличии небольшой полости, включений соединительной ткани не было обнаружено.

Выводы. Лучшие показатели – поведенческие реакции, общее состояние козлят, процесс заживления ран (наличие воспаления, некроза), а также отсутствия роста роговых осколков получены при обезроживании козлят термическим методом с последующим удалением участков кожи с роговыми зачатками.

ЛИТЕРАТУРА / REFERENCES

1. Abbasi M.F. Chemical disbudding of goat kids with subcutaneous administration of synthetic eugenol: Histopathology and morphometry / M.F. Abbasi, M.M. Molaei, R. Kheirandish, A. Mostafavi // *Kerman, Iran: Veterinary Research Forum* – 2018, 9 (3). – Pp. 225-230.

2. Battini M. Evaluation of Pain Mitigation Strategies in Goat Kids after Cautery Disbudding: *Animals* / M. Battini, S. Mattiello, C. Arcuria // 2020. doi:10.3390/ani10020277.

3. Dennler M. Imaging diagnosis: Conventional and functional magnetic resonance imaging of a brain abscess in a goat / M. Dennler, I. Carrera, K. Beckmann, J. Ritz, M. Rütten // *Vet. Radiol. Ultrasound*, 2014-55:68-73.

4. Hague B.A. Cosmetic dehorning in goats / B.A. Hague, R.N. Hooper // *Veterinary Surgery*, 1997-22:336-334.

5. Hempstead M.N. Disbudding of dairy goat kids: Refining protocols to reduce or eliminate pain // Hamilton, New Zealand: The University of Waikato, 2018-193 p.

6. Hempstead M.N. Pain sensitivity and injury associated with three methods of disbudding goat kids: Cautery, cryosurgical and caustic paste / M.N. Hempstead, J.R. Waas, M. Stewart, G. Zobel, V.M. Cave // *Hamilton, New Zealand: The Veterinary Journal*. – 2018. – Pp. 41-47.

7. Hempstead M.N. The effectiveness of clove oil and two different cautery disbudding methods on preventing horn growth in dairy goat kids / M.N. Hempstead, J.R. Waas, M. Stewart, V.M. Cave, A.R. Turner / Juan J. Llor, University of Illinois, UNITED STATES // *Wellington, New Zealand: PLoS ONE* – 2018.

8. Molaei M.M. Study of disbudding goat kids following injection of clove oil essence in horn bud region / M.M. Molaei, A. Mostafavi, R. Kheirandish, O. Azari // *Veterinary Research Forum*, 2015-6 (1). – Pp. 17-22.

9. Smith M.C. Goat medicine / M.C. Smith, D.M. Sherman / Mary Smith, David Sherman // 2nd ed. Wiley-Blackwell, 2009. – 825 p.

10. Yakan S. Effects of Flunixin Meglumine on Oxidant and Antioxidant System after Disbudding with Caustic Paste in Calves / S. Yakan, V. Duzguner, O. Aksoy // *Acta Scientiae Veterinariae*, 2018. – 46: 1602.

11. Melletti M. Evolution, development and functional role of horns in cattle pp. 72-82 / M. Melletti, J. Burton // *Ecology, Evolution and Behaviour of Wild Cattle Implications for Conservation* // Cambridge University Press – 2015. Режим доступа: <http://dx.doi.org/10.1017/CBO9781139568098.010>.

Латынина Евгения Сергеевна, аспирант, преподаватель кафедры ветеринарной медицины. ФГБОУ ВО «РГАУ-МСХА имени К.А. Тимирязева» г. Москва, тел.: (499) 976-14-47, e-mail: evgenialatynina@rgau-msha.ru;

Черновол Алиса Валентиновна, лаборант ОКЛД ветеринарной клиники «Шанс Био» г. Москва, тел.: (985) 462-34-67, e-mail: loveysagi@yandex.ru;

Свиштунов Дмитрий Валерьевич, аспирант кафедры ветеринарной медицины. ФГБОУ ВО «РГАУ-МСХА имени К.А. Тимирязева» г. Москва, тел.: (499) 976-14-47, e-mail: dimitriisvist@mail.ru;

Сычева Ирина Николаевна, канд. с.-х. наук, доцент кафедры частной зоотехнии ФГБОУ ВО «РГАУ-МСХА имени К.А. Тимирязева» г. Москва, тел.: (926) 394-89-19, e-mail: in_sychewa@mail.ru